

# Ensanchamiento y elevación del suelo sinusal maxilar con osteotomos compresivos

José Luis Calvo Guirado <sup>1</sup>, Rosario Saez Yuguero <sup>2</sup>, Guillermo Pardo Zamora <sup>3</sup>

(1) Profesor Asociado de Clínica Integrada de Adultos y Director del Curso de Especialista Universitario en Odontología Integrada e Implantes

(2) Profesora Titular de Clínica Integrada de Adultos y Directora del Curso de Especialista Universitario en Odontología Integrada e Implantes

(3) Odontólogo. Profesor Colaborador de Clínica Integrada de Adultos. Alumno del Curso de Postgrado de Especialista Universitario en Odontología Integrada e Implantes. Facultad de Odontología. Universidad de Murcia

## Correspondencia:

Prof. Dr. José Luis Calvo Guirado

Calle Mozart nº 1, 1º esc. 1º G

CP. 30002. Murcia

E-mail: josecalvog@ono.com

joseluis.calvo@um.es

Recibido: 10-10-2004

Aceptado: 2-11-2005

Calvo-Guirado JL, Saez-Yuguero R, Pardo-Zamora G. Compressive osteotomes for expansion and maxilla sinus floor lifting. Med Oral Patol Oral Cir Bucal 2006;11:E52-5.

© Medicina Oral S. L. C.I.F. B 96689336 - ISSN 1698-6946

## Indexed in:

-Index Medicus / MEDLINE / PubMed  
-EMBASE, Excerpta Medica  
-Índice Médico Español  
-IBECs

## RESUMEN

**Objetivo:** El objetivo de este artículo es evaluar la eficacia de la técnica del ensanchamiento alveolar posterior y elevación del reborde alveolar del maxilar superior mediante el uso de los osteotomos compresivos (Quirurgical Bontempi, España) especialmente diseñados para los implantes Osseotite NT y Osseotite NT Certain de 3i (Implants Innovations, USA).

**Material y métodos:** En el estudio se incluyeron 24 pacientes (16 mujeres y 8 hombres) siguiendo los criterios de inclusión y exclusión de Albrektsson, que presentaban un déficit óseo en anchura y altura del maxilar superior. Se colocaron 48 implantes Osseotite (cuatro Osseotite Standard, seis Osseotite NT y treinta y ocho NT Certain (3i, Implantes Innovations, CA, USA)). El diámetro de los implantes fueron 44 de 4 mm y 4 de 5 mm con longitudes que variaban entre 11.5 (n=4) y 13 mm (n=44). La cresta alveolar inicial tenía una anchura que variaba de 1.5mm a 5 mm y una altura que oscilaba entre 5 mm y 13 mm en los 24 pacientes.

**Resultados:** Los datos obtenidos fueron analizados con el programa SPSS 11.0. En los 48 sitios tratados donde se colocaron los implantes inmediatos se obtuvo un aumento de altura ósea de 6.75 mm  $\pm$  1.25 mm. En el ensanchamiento alveolar de los 48 sitios implantados la media fue de 3.2 mm  $\pm$  0.15 mm.

**Conclusiones:** La técnica de ensanchamiento y elevación alveolar del maxilar superior con osteotomos compresivos permite obtener un porcentaje de éxito de un 100 % a los 9 meses de seguimiento en los implantes y prótesis colocadas. Es un procedimiento quirúrgico con alta predictibilidad y además permite la colocación los implantes en el mismo acto quirúrgico reduciendo el número de cirugías, devolviendo la estética y función del paciente perdidas.

**Palabras clave:** Osteotomos, ensanchamiento alveolar, osseotite, elevación seno atraumática.

## ABSTRACT

**Aim:** The aim of this article is to assess the efficiency of the technique for the posterior alveolar expansion and elevation of the upper maxillary alveolar ridge through the use of compressive osteotomes (Quirurgical Bontempi, España) which have been specifically designed for Osseotite NT and Osseotite NT Certain of 3i implants (Implants Innovations, USA).

**Materials and Methods:** 24 adult patients (16 female and 12 male), who were selected according to Albrektsson's inclusion and exclusion criteria, took part in the study. All the patients presented bone deficiency in the width and height of the upper maxilla. 48 Osseotite implants were performed (four Osseotite Standard; six Osseotite NT; 38 NT Certain (3i, Implantes Innovations, CA, USA)). Implant diameters were 4 mm in 44 cases and 5 mm in 4 cases with lengths varying between 11.5 (n = 4) and 13 mm. (n = 44). The alveolar ridges of the 24 patients had initial widths from 1.5 mm to 5 mm and heights between 5 and 13mm.

**Results:** The data obtained were analysed using the SPSS 11.0 program. In the 48 areas treated with immediate implants, an

increase in bone height of  $6.75 \text{ mm} \pm 1.25 \text{ mm}$ . was achieved. In the case of the alveolar expansion for the 48 implants, the average was  $3.2 \text{ mm} \pm 0.15 \text{ mm}$ .

**Conclusions:** The technique for alveolar expansion and elevation of the upper maxilla with compressive osseotomes can lead to a 100% success rate after a 9-month follow-up of the implants and insertion of prostheses. It is a highly predictable surgical procedure which allows implants to be performed at the same time as surgery, thus reducing the number of such interventions while recovering aesthetic and functional losses in the patient.

**Key words:** *Osteotomes, alveolar expansion, osseotite, atraumatic sinus elevation.*

## INTRODUCCION

El maxilar tanto en pacientes parciales o completamente desdentados puede tener una disminución ósea tanto en altura como en anchura para la colocación de implantes. De esta forma, el estudio individualizado de cada uno de los casos no se limitará únicamente a la posibilidad real quirúrgica de colocar un implante sobre hueso disponible sino la creación del reborde alveolar mediante el uso de injertos óseos, regeneración tisular guiada o mediante procedimientos de expansión ósea (1-10). Otro tipo de problemas que podemos encontrar es la calidad de hueso que existe en la zona posterior del maxilar superior, menos denso y más medular y fino que en la mandíbula. Para tratar esta desventaja ha sido desarrollado un procedimiento quirúrgico mediante la condensación y compactación de las trabéculas del hueso esponjoso del maxilar superior, desarrollado por Summers en 1994 (11,12).

Este tipo de defectos se localiza predominantemente en todo el reborde del maxilar superior, aunque más comúnmente en las zonas desdentadas posteriores. Se trata de aquellos casos clínicos en los que los pacientes presentan insuficiente altura y anchura ósea que oscilan entre 5 mm a 8 mm y además presentan un déficit de anchura ósea de aproximadamente 1.5 mm a 2.5 mm. Mediante el ensanchamiento alveolar con la combinación de fresas de 2 mm de diámetro y osteótomos compresivos de diferentes alturas (Quirurgical Bontempi España, SL), permite que las corticales vestibular y lingual o palatina puedan ser separadas para la inserción de los implantes hasta conseguir una anchura idónea de 4 - 5 mm. También podemos lograr una altura importante que puede llegar hasta los 13 mm. En la mayoría de estos casos, la cirugía de colocación de los implantes se realiza simultáneamente al ensanchamiento de la cresta (13,14).

El ensanchamiento de la cresta con osteótomos tiene por objetivo aumentar la anchura para permitir la colocación de implantes durante la cirugía de expansión. Tanto en los casos en los que la técnica se haga de forma inmediata con la colocación de los implantes en la misma cirugía, como en los que la colocación se haga de forma diferida, los tejidos blandos podrán ser manipulados para obtener un perfil de emergencia más correcto.

## MATERIAL Y METODOS

### -MATERIAL

Los pacientes fueron rehabilitados con coronas fijas implantosoportadas unitarias o combinando puentes de tres piezas. Se seleccionaron 24 pacientes (16 mujeres y 8 hombres) con edades comprendidas entre 18 a 73 años. Se colocaron 48

implantes Osseotite (NT Certain = 38, NT = 6, Osseotite Standard=4). Todos los pacientes gozaban de buena salud general, informados de los riesgos y beneficios del procedimiento quirúrgico. Los riesgos incluían infección, dolor y pérdida del o de los implantes. Todos los pacientes firmaron el consentimiento informado. Las personas fumadoras de más de 10 cigarrillos al día, los que presentaban diabetes incontrolada y pacientes bruxómanos, fueron excluidos del estudio. Todos aceptaron las revisiones y seguimiento radiográfico cada 6 meses. Todos los datos estadísticos se elaboraron con el programa SPSS 11.0 para windows.

El diámetro de los implantes más usado fue el de 4 mm (n= 44) seguido de los de 5 mm (n= 4) y la longitud utilizada fue solamente de 11.5mm (n= 4) y de 13 mm (n= 44). La altura ósea inicial variaba desde los 5 mm a los 13 mm. Referente a la anchura ósea inicial era de 1.5 mm encontrada en 20 de los 24 pacientes y de 4.5 mm se podía observar en cuatro pacientes. Los dientes más reemplazados fueron los primeros molares superiores y los segundos premolares superiores en los 24 pacientes tratados. Además se colocaron 17 coronas provisionales inmediatas

### -METODO

#### TECNICA QUIRURGICA CON OSTEOTOMOS COMPRESIVOS

El tratamiento actual de la elevación de seno maxilar depende mucho de la altura del hueso residual, de la cresta alveolar y la altura que se encuentre el piso del seno maxilar.

La técnica de los Osteotomos de Bontempi la relacionamos con la Clasificación de Misch de elevación de seno maxilar (SA-1 a SA-4), con la colocación inmediata de los implantes Osseotite NT y NT Certain de 3i (Implants Innovations Ibérica, CA, USA).

La técnica se inicia realizando mediante una incisión en el reborde alveolar, en el centro de la cresta con fresa cilíndrica de pieza de mano (nº 700) con irrigación externa se abre un surco de 1.5 mm de espesor. Esta fresa penetra entre las corticales hasta alcanzar el hueso esponjoso aproximadamente entre 5 a 8 mm de profundidad. Es importante alcanzar el hueso trabecular para evitar, en lo posible, el riesgo de fractura de la tabla vestibular al iniciar la técnica con los osteotomos.

Inicialmente se utiliza una fresa inicial de 2 mm que perfora solamente hasta 2.5 mm dentro de la esponjosa alveolar para colocar el primer osteótomo de 4 mm de altura con cabeza cóncava.

Los osteotomos de Bontempi son nueve y comienzan desde 4 mm hasta 13 mm de altura, siendo algunos convexos y otros cóncavos (fig.1). Luego se introduce el 2º osteótomo de 5.5

mm de altura de cabeza convexa, el 3º osteotomo de 7 mm de cabeza cóncava, luego el 4º osteotomo de 8.5 mm de cabeza convexa, luego el 5º osteotomo de 10 mm de cabeza cóncava, 6º osteotomo de 10 mm cabeza convexa, el 7º osteotomo de 11.5 mm de cabeza cóncava, 8º osteotomo de 11.5 mm de cabeza convexa, luego el 9º osteotomo de 13 mm de cabeza cóncava y por último el 10º osteotomo de 13 mm de cabeza convexa, el cual es similar al implante de 4 mm x 13 mm longitud Osseotite NT Certain de 3i (Implants Innovations Ibérica, Palm Beach, CA, USA) (fig.2). Es necesario rellenar los defectos óseos con hueso autólogo del paciente o en su defecto con biomaterial para mantener las corticales óseas separadas y sirvan como andamio para la neoformación ósea

Se controla la cicatrización del hueso y la maduración del injerto junto con los implantes mediante la radiovisiografía periódica cada 6 meses (fig. 3). Se espera entre seis y siete meses para completar la osteointegración del implante y pasado este tiempo se colocara la prótesis definitiva.

**RESULTADOS**

Evaluados los 24 pacientes tanto clínica como radiográficamente, los resultados obtenidos fueron; de los 48 sitios implantados con elevación de seno con osteotomos, ocho de ellas tenían una altura inicial de 5 mm obteniendo una altura ósea final de 11.5 mm, elevando así el suelo del seno maxilar en 6.5 mm ± 0.16 mm. En las 36 elevaciones del piso del seno maxilar restantes la altura ósea obtenida fue de 13 mm con una altura del reborde alveolar posterior inicial que variaba entre 6 mm a 12 mm, obteniéndose una media de aumento del reborde alveolar de 6.75 mm ± 1.25 mm.

En relación a la anchura del reborde alveolar la anchura mínima era de 1.5 mm en 5 sitios implantados, 2 mm en 6 sitios, 3 mm en 9 sitios, 3.7 mm en siete zonas, 4 mm en diez zonas donde se colocó implantes, 4.1 mm en cinco de ellos y la máxima de 5 mm en 6 sitios implantados. El ensanchamiento del reborde alveolar en los 48 sitios implantados fue de 3.2 mm ± 0.15 mm de media. Todos los implantes fueron rehabilitados con coronas de porcelana.

**DISCUSION**

Los pacientes parcialmente desdentados ofrecen a menudo grandes retos y limitaciones para ser restaurados con implantes en el maxilar, debido principalmente a la calidad de hueso de dicha zona. Es común encontrarse una densidad de hueso débil primeramente clasificada por Albrektsson y Zarb y posteriormente por Misch en 1989 (15,16), determinando que el hueso en la zona posterior del maxilar tenía una cortical muy fina con hueso trabecular fino. Jaffin y Berman describieron la pérdida de un 35 % más de implantes Branemark en hueso de Tipo D4 (17). Los resultados obtenidos por Scipioni y cols en 1994 en el que hicieron un seguimiento durante 5 años de pacientes a los que habían realizado esta técnica con colocación simultánea de implantes Tübingen e IMZ fue de un 88,5% de éxito con los primeros y un 99% con los segundos (18). Simion y colaboradores presentaron en 1992 cinco casos realizados en cinco pacientes a los que les practicó esta técnica combinada

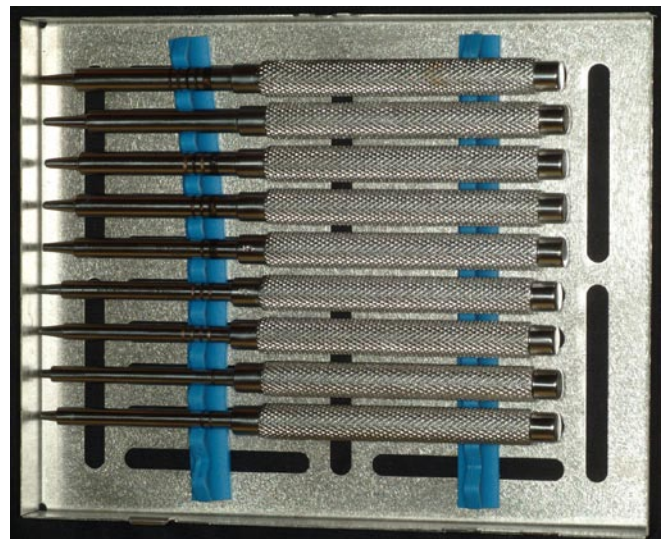


Fig. 1. Fotos de Osteotomos Compresivos de Bontempi



Fig. 2. Foto del implante Osseotite NT Certain (3i Implants Innovations, USA) comparado con el osteotomo de 4 mm de diámetro por 13 mm de longitud.

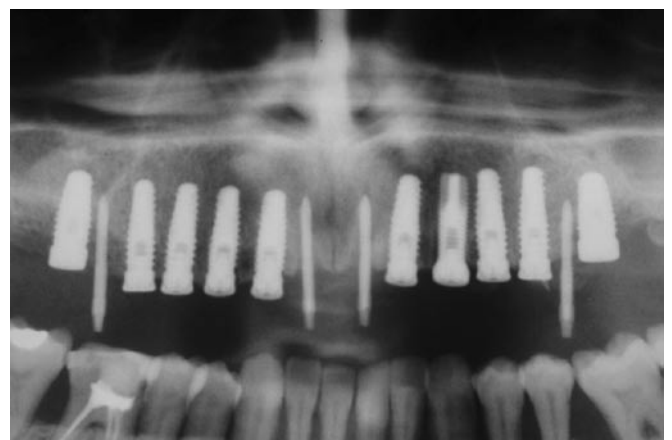


Fig. 3. Radiografía panorámica de elevación de seno maxilar bilateral traumática.

con regeneración ósea guiada (19). Sethi A. y Kaus T. publicaron, en el año 2000, un estudio clínico a medio plazo sobre la técnica con osteotomos y la colocación de implantes con un total de 449 implantes con un seguimiento medio de 27 meses y el porcentaje de éxito fue de 97% (20). Hay que destacar que la pérdida ósea en los ensanchamiento de cresta alveolar superior y o curren a menudo. En el estudio de Hallman evaluó 40 pacientes, 31 de ellos edéntulos, con reabsorción de la cresta alveolar superior en anchura de 4 mm y altura menor de 10 mm. Colocó 182 implantes de longitudes entre 8 y 12 mm, encontraron 4 periimplantitis y una reabsorción media de 0.35 mm a 1.05 mm en el 1 año (21). Varios los autores han publicado sobre este tema, algunos de ellos con estudios a medio y largo plazo en elevaciones de seno atraumática, con buenos resultados tanto estéticos como funcionales que oscilan entre 97 al 99 % similares a los resultados de de Lange y Palti (22-30).

## CONCLUSIONES

- 1- Mediante el ensanchamiento óseo con osteotomos compresivos (Quirurgical Bontempi España, SL) se puede aumentar entre 4 a 6 mm de espesor la cresta en maxilares atroficos con rebordes residuales de 1.5 a 2 mm.
- 2- Los osteotomos progresivos compresivos son un instrumento ideal en la elevación de seno atraumática donde se pueden obtener una altura de hasta 13 mm en sectores superiores posteriores en rebordes de 5 a 8 mm de altura residual de hueso.
- 3- El relleno del espacio entra las corticales vestibular y palatina debe realizarse con hueso autólogo del paciente o en su defecto con algún biomaterial que se reabsorba al menos entre 5 a 6 meses y que actúe como andamio para la neoformación ósea y evite el colapso de las tablas alveolares.
- 4- La técnica del ensanchamiento alveolar y elevación del piso del seno maxilar con osteotomos progresivos compresivos es recomendable para el tratamiento de pacientes parcial o totalmente desdentados del maxilar superior con alto grado de predictibilidad. Los porcentajes de éxito de esta técnica oscilan entre del 97 al 100 %.

## BIBLIOGRAFIA

1. Adell R, Lekholm U, Gröndahl K, Brånemark P-I, Lindström J, Jacobsson M. Reconstruction of severely resorbed edentulous maxillae using osseointegrated fixtures in immediate autogenous bone grafts. *Int J Oral Maxillofac Implants* 1990;5:233-46.
2. Collins T. Onlay bone grafting in combination with Brånemark implants. *Oral Maxillofac Surg Clin North Am* 1991;3:893-902
3. Nyström E, Kahnberg K-E, Gunne J. Bone grafts and Brånemark implants in the treatment of the severely resorbed maxilla: A 2-year longitudinal study. *Int J Oral Maxillofac Implants* 1993;8:45-53.
4. Buser D, Brägger U, Lang S. Regeneration and enlargement of jaw bone using guided tissue regeneration. *Clin Oral Implants Res* 1990;1: 22-32.
5. Nevins M, Mellonig JT. Enhancement of the damaged edentulous ridge to receive dental implants: A combination of allograft and Gore-Tex Membrane. *Int J Periodont Rest Dent* 1992;12:97-111.
6. Dahlin C, Lekholm U, Becker W, Becker B, Higuchi K, Callens A, et al. Treatment of fenestration and dehiscence bone defects around oral implants using the guided tissue regeneration technique: A prospective multicenter study. *Int J Oral Maxillofac Implants* 1995;10:312-8.
7. Augthun M, Yildirim M, Spiekermann H, Biesterfeld S. Healing of bone defects in combination with immediate implants using the membrane technique. *Int J Oral Maxillofac Implants* 1995;10:421-8.
8. Massimo S, Baldoni M, Zaffè D. Jawbone enlargement using immediate

9. Wilson DJ. Ridge mapping for determination of alveolar ridge width. *Int J Oral Maxillofac Implants* 1989;4:42-3.
10. Arx T, Cochran D, Hermann J, Schenk R, Buser D. Lateral ridge augmentation using different bone fillers and barrier membrane application. *Clinical Oral Implants Research* 2001;12:260-9.
11. Summers R. The ridge expansion osteotomy (REO). *Compend Contin Educ Dent* 1994;15:422-36.
12. Fugazzotto PA. Predictable restoration of the atrophic posterior maxilla. *J Mass Dent Soc* 2002;51:28-35-53.
13. Duncan JM, Westwood RM. Ridge Widening for the thin Maxilla: A clinical report *Int J Oral Maxillofac Implants* 1997;12:224-7.
14. Summers RB. The osteotome technique: Part 2 - The ridge expansion osteotomy (REO) procedure. *Compend Contin Educ Dent* 1994;15:422-34.
15. Lekholm U, Zarb GA. Patient selection. In: Brånemark P-I, Zarb G, Albrektsson T, eds. *Tissue-Integrated Prostheses: Osseointegration in Clinical Dentistry*. Chicago: Quintessence Publishing 1985:199-209.
16. Misch C. Bone classification, training keys to implant success. *Dent Today* 1989 ;8:39-44.
17. Jaffin RA, Berman CL. The excessive loss of Brånemark fixtures in type IV bone: A 5-year analysis. *J Periodontol* 1991;62:2-4.
18. Scipioni A, Bruschi GB, Calesini G. The edentulous ridge expansion technique : A 5 year study. *Int J Periodontics Restorative Dent* 1994;14:451-9
19. Simion M, DaWin C, Blair K, Schenk R. Effect of different microstructure of ePTFE membranes on bone regeneration and soft tissue response: a histologic study in canine mandible. *Clin Oral Implants Res* 1999;10:73-84.
20. Sethi A, Kaus T. Maxillary Ridge Expansion with simultaneous implant placement : 5- Year Results of an Ongoing Clinical Study. *Int J Oral Maxillofac Implants* 2000;15:491-9.
21. Hallman M. A prospective study of treatment of severely resorbed maxillae with narrow nonsubmerged implants: results after 1 year of loading. *Int J Oral Maxillofac Implants* 2001;16:731-6
22. El Chaar E. Ridge augmentation for improved implant placement. *Compend Contin Educ Dent*. 1998 Dec 19;12:1193-8
23. Coatoam GW, Mariotti A. The segmental ridge-split procedure. *J Periodontol* 2003;74:757-70.
24. Oikarinen KS, Sandor GK, Kainulainen VT, Salonen-Kemppi M. Augmentation of the narrow traumatized anterior alveolar ridge to facilitate dental implant placement. *Dent Traumatol* 2003;19:19-29.
25. Ataoglu H, Kucukkolbasi H, Ataoglu T. Posterior segmental osteotomy of maxillary edentulous ridge: an alternative to vertical reduction. *Int J Oral Maxillofac Surg* 2002;31:558-9.
26. Raghoobar GM, Batenburg RH, Reintsema H. Augmentation of the maxillary sinus floor and alveolar ridge for placement of endosseous implants in the edentulous maxilla. *Ned Tijdschr Tandheelkd* 1997;104:269-70
27. de Lange GL, Kuiper L, Blijdorp PA, Hutter W, Mulder WF. Five-year evaluation of implants in the resorbed maxilla. *Ned Tijdschr Tandheelkd* 1997;104:274-6.
28. Bernhart T, Weber R, Mailath G, Ulm C, Dortbudak O, Watzek G. Use of crestal bone for augmentation of extremely knife-edged alveolar ridges prior to implant placement: report of 3 cases. *Int J Oral Maxillofac Implants* 1999;14:424-7.
29. Horowitz RA. The use of osteotomes for sinus augmentation at the time of implant placement. *Compend Contin Educ Dent* 1997;18:441-7,450-2; quiz 454.
30. Palti A, Steigmann M. Long term success with sinus elevation-criteria and parameters. *Int Magazine of Oral Implantology* 2004;4:20-4.