

Ramos O, Cortez AY, Vázquez PF, Herrera JC, Carrillo N. Pyogenic granuloma. *Med Oral Patol Oral Cir Bucal* 2006;11:E351.
© Medicina Oral S. L. C.I.F. B 96689336 - ISSN 1698-6946

Indexed in:
-Index Medicus / MEDLINE / PubMed
-EMBASE, Excerpta Medica
-Índice Médico Español
-IBECs

CASO CLÍNICO: Paciente femenino de 45 años de edad que acude a valoración estomatológica por presentar dificultades respiratoria y de deglución ocasionadas por un tumor pediculado, de color rojo intenso con áreas rosa pálidas y ulceradas: la lesión medía 8 X 7 X 5 cm de tamaño y se localizada en la encía maxilar posterior izquierda (zona desdentada 26 y 27). A la palpación era sangrante y fácilmente desplazable (fig 1). Se indicó una ortopantomografía (fig 2) y la escisión quirúrgica completa (fig 3) con fines funcionales, estéticos, terapéuticos y de diagnóstico histopatológico (fig 4).

Diagnóstico / Diagnosis

Granuloma piógeno con áreas fibrosas
Pyogenic granuloma with fibrous areas

CLINICAL CASE: A 45-year-old woman at stomatologic appraisal because of difficulty in breathing and swallowing due to a dark red pediculated tumour with pale-pink and ulcerated areas; it was 8 x 7 x 5 cm size and located on the upper left posterior gum (inteeeth area 26 y 27). The condition moved and bleedly easily on touching (fig 1).

An orthopantomography is performed (fig 2) and complete surgical excision is indicated (fig 3) for functional, esthetic, therapeutic and histopathologic diagnostic purpose (fig 4).

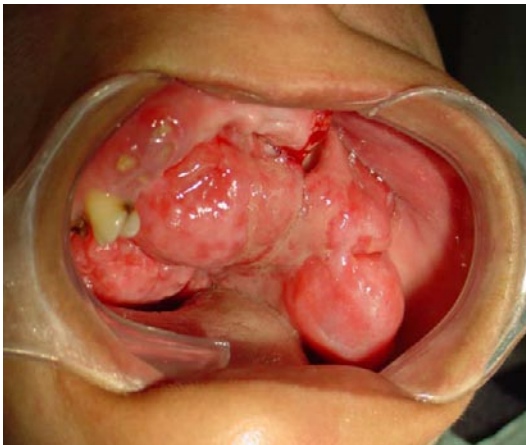


Fig. 1

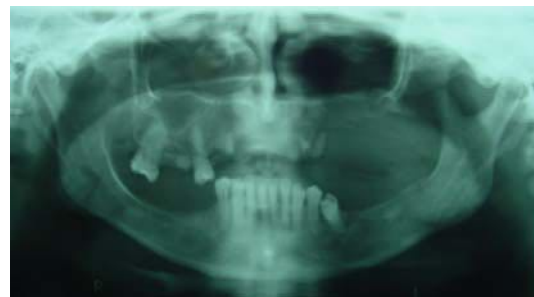

Fig. 2

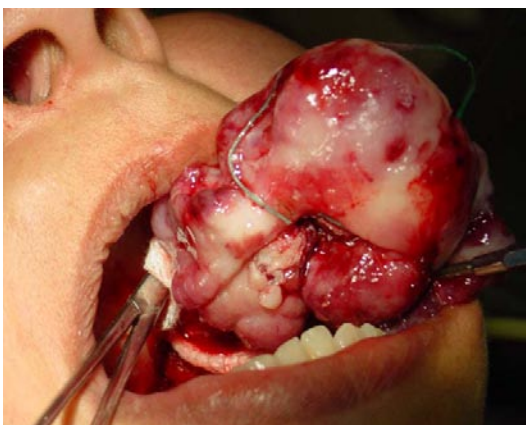

Fig. 3

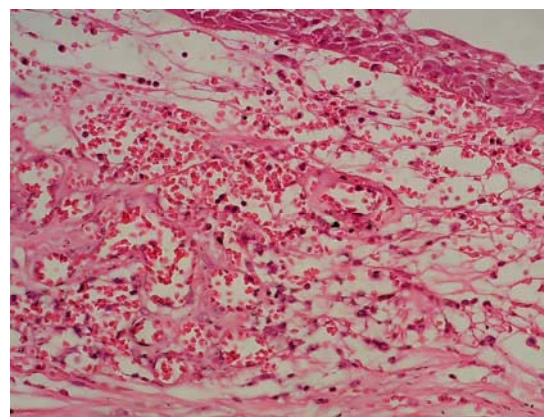


Fig. 4