

Reabsorción radicular externa idiopática asociada a hipercalciuria

AUTORES/AUTHORS

M^a Carmen Llana Puy (1), José Amengual Lorenzo (2),
Leopoldo Forner Navarro (3).

- (1) Profesora Asociada de Universidad. Unidad Docente de Patología y Terapéutica Dental. Departamento de Estomatología. Universidad de Valencia. Médico Especialista de Área del Servicio Valenciano de Salud. Valencia. España.
- (2) Médico Odontólogo. Práctica Privada.
- (3) Profesor Titular de Universidad. Unidad Docente de Patología y Terapéutica Dental. Departamento de Estomatología. Universidad de Valencia.

Llana MC, Amengual J, Forner L. Reabsorción radicular externa idiopática asociada a hipercalciuria. *Medicina Oral* 2002; 7: 192-9.
© Medicina Oral. B-96689336
ISSN 1137-2834.

RESUMEN

La reabsorción radicular externa (RRE) es un proceso fisiológico en la dentición temporal, y muy frecuente en la dentición permanente; se relaciona con fuerzas oclusales inadecuadas, patología periodontal, microtraumatismos, etc. Frecuentemente se producen reabsorciones radiculares que no pueden atribuirse a ninguna causa, etiquetándose de idiopáticas (RREI). Estudios epidemiológicos expresan que tan sólo el 5% de las RRE pueden ser atribuidas a alguna causa específica.

Presentamos tres casos de RREI con diferente grado de afectación que coexiste con una hipercalciuria leve y antecedentes de nefrolitiasis.

La hipercalciuria normocalcémica es idiopática en la mayoría de los casos y tiene un carácter familiar, siendo su prevalencia de entre el 20 y el 40/1.000 en adultos. Existe una forma de hipercalciuria asociada a nefrolitiasis relacionada con una mutación del gen *CLCN5*, que cursa con proteinuria de bajo peso molecular, aunque dicha mutación no ha podido encontrarse de forma uniforme en la mayoría de los casos de hipercalciuria idiopática.

La peculiaridad de los casos que presentamos es la coexistencia de la RREI con hipercalciuria normocalcémica y nefro-

litiasis, lo que debe de orientarnos a profundizar en la posible asociación de estas tres situaciones clínicas.

Palabras clave: reabsorción radicular externa, hipercalciuria.

INTRODUCCIÓN

La reabsorción radicular es un proceso fisiológico en la dentición temporal: parece estar estimulada por fuerzas generadas por la propia erupción de los dientes permanentes, el aumento de las fuerzas de masticación implícitas en el proceso de crecimiento y la presencia de un potencial de reabsorción inherente a la estructura de los dientes primarios (1). Es muy frecuente en la dentición permanente, en relación con fuerzas oclusales inadecuadas, patología periodontal, microtraumatismos, etc.

Se puede hablar de dos tipos diferenciados de reabsorción radicular en función de su localización: la reabsorción radicular interna (RRI) y la externa (RRE). La primera es consecuencia de un proceso inflamatorio crónico de larga duración en el tejido pulpar cuyo origen hay que buscarlo en caries o traumatismos (2, 3), mientras que la segunda puede ir asociada a trauma mecánico (agudo o crónico), fuerzas inadecuadas efectuadas sobre los dientes, impactaciones dentarias (generalmente ocasionadas por anomalías eruptivas en la posición), reimplantes, anquilosis, quistes, tumores o procesos inflamatorios de origen pulpar o periodontal, blanqueamiento dental, etc (4). En todos estos casos afecta a un diente o grupo de dientes próximos, mientras que en otros casos, como ocurre en las producidas por radiaciones ionizantes (5), las asociadas a algunas enfermedades sistémicas en relación con alteraciones del metabolismo fosfo-cálcico (hipofosfatemia, hipo e hiperparatiroidismo), en trastornos endocrinos (6), en la enfermedad de Paget, en enfermedades renales, osteogénesis imperfecta (7, 8), con el uso de narcóticos intravenosos (9) o en la forma idiopática, afecta a todos o a la mayoría de los dientes sin que haya relación de proximidad de unos con otros.

La RRE puede afectar al tercio apical, al tercio medio o al tercio coronal del diente, y puede ser: superficial o profunda (10), esta última puede ser inflamatoria o asociada a anquilosis, también llamada de sustitución (11-14).

Por lo que respecta a su epidemiología, las formas externas son las más frecuentes. Estudios realizados en adultos de diferentes edades mediante radiología demuestran algún grado de RRE apical en el 100% de los casos (15), de las que sólo el 5% pudieron atribuirse a una causa concreta. Otros autores (16) expresan una prevalencia de la enfermedad de entre el 75 y el 86% de los adultos. En 179 casos evaluados por Stafen y Slamm sólo 19 presentaron afectación de más de un diente, en 17 casos se vieron afectados dos dientes y en dos casos 3 dientes (17). En cuanto a la localización, no existe acuerdo entre los diferentes autores aunque parece existir un ligero predominio de afectación de la arcada maxilar frente a la mandibular, y es inferior a dos milímetros en la mayo-

Recibido: 04/11/01. Aceptado: 10/02/02.

Received: 04/11/01. Accepted: 10/02/02.

ría de los casos. Por otra parte, no hay diferencias en cuanto al sexo (18).

El término reabsorción radicular externa idiopática (RREI) fue acuñado por Belanger y Coke (8) como aquella situación en la que se ha descartado cualquier otra causa, ya sea local o sistémica, como origen de la misma. El primer caso fue publicado en 1930 por Muller y Roni (19); con posterioridad se han descrito otros casos con diferente grado de extensión (20-24). Si bien, como se ha comentado anteriormente, cierto grado de reabsorción apical no atribuible a ninguna causa puede detectarse en la gran mayoría de la población adulta, existen casos en los que la agresividad y la progresión del proceso, puede conducir a la pérdida total o parcial de los dientes permanentes (7, 8). Esta forma de reabsorción radicular puede tener un carácter familiar, pudiendo ir asociada a la pérdida temprana de los dientes de los antecesores del caso en estudio y pudiendo detectarse en hermanos de edad similar.

Las formas clínicas de la RREI no difieren de las de etiología conocida y en general constituyen un hallazgo radiológico casual en una exploración de rutina, excepto en casos de gran agresividad y en fases muy avanzadas del proceso, en las que podemos encontrarnos con signos clínicos de afectación pulpar e incluso con movilidad del diente. Las formas amplias de RRE cervical pueden manifestarse como cambios de coloración en la corona del diente, la cual adquiere un tono rosado característico; en fases muy avanzadas pueden conducir a una fractura coronal (9).

En la reabsorción con anquilosis los hallazgos histopatológicos corresponden a áreas lacunares de destrucción de los tejidos mineralizados de la raíz, los cuales son sustituidos por un infiltrado inflamatorio crónico inespecífico con áreas de regeneración óseo-cementaria, uniendo la raíz al hueso alveolar con la consiguiente desaparición del espacio periodontal. En las reabsorciones de tipo inflamatorio, no existe proceso de neoformación de tejido mineralizado (25, 26).

Por lo que respecta al tratamiento de la RREI hay que resaltar que no existe experiencia documentada en este sentido, proponiéndose la extirpación de la pulpa y la colocación de hidróxido de calcio con el fin de inducir un cierre apical, seguida con posterioridad de un sellado con gutapercha (8).

El mecanismo íntimo de la reabsorción obedece a un incremento de la actividad osteoclástica por alguna causa, lo cual produce un descenso de pH entre 3 y 4,5. Con un pH en torno a 5 ó inferior se incrementa la solubilidad de la hidroxiapatita, ocasionándose la reabsorción radicular (27, 28). Los factores sistémicos que regulan la actividad osteoclástica son: la parathormona (PTH), la 1,25-dihidroxitamina D₃ y la calcitonina (29, 30). Los factores locales, son: el factor estimulador de colonias de macrófagos, las interleucinas 1, 6 y 11 y el factor alfa de necrosis tumoral. Estos factores son segregados por las células inflamatorias (macrófagos, polimorfonucleares y linfocitos) y por los osteoblastos como resultado de la acción bacteriana, de los productos de degradación tisular y de las mismas citocinas (31, 32). Estos procesos, bien estudiados en el hueso, ocurren de forma muy similar en la raíz del diente, donde las células responsables de la reabsorción se

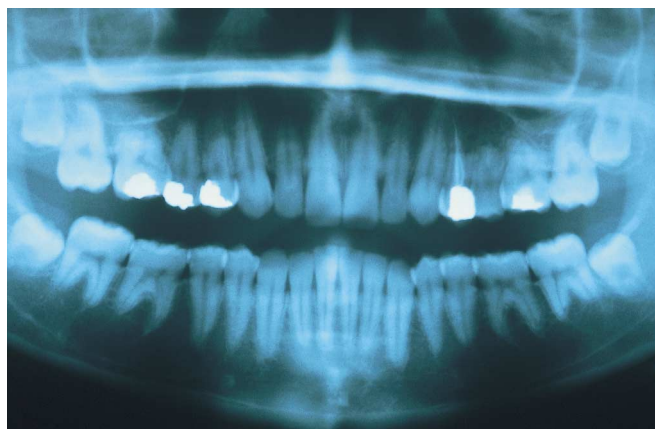


Fig. 1.

Reabsorción apical en: 1.6, 1.5, 1.4, 1.2, 2.4, 2.5, 2.6, 3.7, 3.6, 3.5, 4.5, 4.6, 4.7

Apical resorption in: 1.6, 1.5, 1.4, 1.2, 2.4, 2.5, 2.6, 3.7, 3.6, 3.5, 4.5, 4.6, 4.7.

conocen como odontoclastos o cementoclastos, similares a los osteoclastos, aunque con menor número de núcleos (33, 34).

A continuación presentamos tres casos clínicos de reabsorción radicular, con diferente grado de agresividad, que fueron descubiertos como hallazgo casual, y que combinaban la reabsorción radicular con antecedentes de cólicos nefríticos y un incremento de los niveles de calcio en orina de 24 horas.

CASOS CLÍNICOS

Caso 1

Se trata de una mujer de 18 años de edad, sana, a la que se le efectuó una ortopantomografía durante una exploración rutinaria. La paciente era portadora de múltiples restauraciones en la boca e incluso un tratamiento de conductos efectuado en el primer premolar maxilar izquierdo. Dicha radiografía reveló signos de reabsorción apical en múltiples dientes como se muestra en la Figura 1. Ante estos hallazgos, se preguntó a la paciente sobre antecedentes familiares similares o de pérdida dentaria temprana de sus progenitores, los cuales fueron negativos. Asimismo se le preguntó por antecedentes personales de enfermedades sistémicas, refiriendo como único antecedente haber sufrido un cólico nefrítico. Tampoco hubo antecedentes de tratamientos ortodóncicos o periodontales. Se efectuó un análisis oclusal en el cual no se revelaron interferencias intermaxilares patológicas ni facetas de desgaste, la exploración periodontal fue normal y la higiene de la paciente era aceptable. Ante la ausencia de factores locales, se procedió a efectuar un análisis general en el que se evaluaron: hemograma, determinación de calcio, fósforo, fosfatasa alcalina, proteína C reactiva, factor reumatoide, ANA, hormonas tiroideas, parathormona y creatinina que resultaron ser normales. Se efectuaron radiografías de calota y de huesos largos

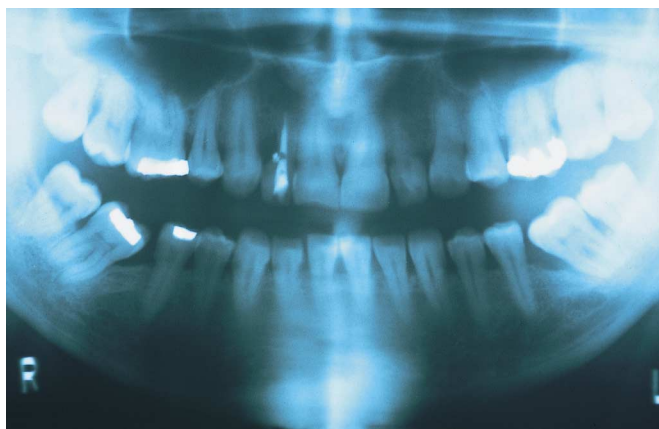


Fig. 2.

Reabsorción cervical en: 1.2, 1.1, 2.2, 4.5, 4.4, 4.3, 4.2.

Cervical resorption in: 1.2, 1.1, 2.2, 4.5, 4.4, 4.3, 4.2.

que no mostraron ningún signo patológico. Asimismo se realizaron mediciones en orina de creatinina y de hidroxiprolina, que se encontraban entre los límites habituales, y el calcio en orina de 24 horas que resultó estar ligeramente aumentado (378 mg/24 horas frente a parámetros de referencia de entre 100 y 300 mg/24h). La evolución clínica de la paciente ha sido buena, no presentando ninguna sintomatología dentaria a lo largo de los 5 años de seguimiento, motivo por el cual se optó por no efectuar ningún tipo de tratamiento dental.

Caso 2

Corresponde a una mujer de 43 años de edad, que acude a la consulta de urgencias por dolor agudo en el 1.2. En la exploración radiológica se apreció una RRE cervical en dicho diente con afectación pulpar. Como antecedentes personales de interés solamente refirió cólicos nefríticos por litiasis renal en dos ocasiones. Tras efectuar un estudio radiológico completo de la boca, se apreció reabsorción en el incisivo lateral maxilar contralateral menos extensa y que no producía manifestaciones clínicas; el mencionado diente presentaba una vitalidad pulpar normal. Asimismo comenzaban a verse áreas incipientes de reabsorción cervical en otros dientes de las arcadas maxilar y mandibular (Figura 2) que eran también vitales y tampoco mostraban sintomatología. La paciente no refirió antecedentes de tratamiento ortodóncico ni periodontal. Se le efectuó un estudio analítico idéntico al de la paciente anterior que fue normal. En orina se determinó la creatinina y la hidroxiprolina, que fueron normales, y el calcio en orina de 24 horas que apareció ligeramente aumentado (400 mg/24 h).

El diente fue tratado mediante extirpación pulpar y colocación de hidróxido de calcio durante tres meses y posteriormente se efectuó un tratamiento de conductos y restauración de la cavidad producida por la reabsorción con resinas compuestas; la evolución a lo largo de 4 años ha sido favorable

para dicho diente. Las restantes zonas de reabsorción observadas no muestran signos de avance ni sintomatología.

Caso 3

Se trata de un varón de 25 años de edad, sano, sin antecedentes patológicos de interés, salvo frecuentes cólicos nefríticos por litiasis renal. Acude a la consulta por molestias eruptivas dependientes del 3.8 y se le efectúa una ortopantomografía, observándose áreas de reabsorción apical en los premolares superiores de forma bilateral, que no provocan ningún tipo de sintomatología clínica, así como en los segundos premolares inferiores, observándose un claro acortamiento de las raíces de los dientes antes mencionados con respecto a los demás (Figura 3). El análisis oclusal no muestra interferencias intermaxilares, ni facetas de desgaste. Tampoco refería tratamiento periodontal previo, y presentaba una higiene correcta. El estudio analítico en sangre fue normal, mostrándose, como en los casos anteriores una ligera elevación del calcio en orina de 24 horas (370 mg/24h). Dado que el paciente no presentó ninguna sintomatología dentaria a lo largo de los 2 años de seguimiento, no se le efectuó tratamiento odontológico alguno.

DISCUSIÓN

Ante la presencia de un caso de reabsorciones radiculares múltiples, empezamos el protocolo diagnóstico descartando los factores locales que pueden conducir a una RRE ya comentados en la introducción; todos ellos fueron descartados en los casos presentados. Así mismo se descartaron enfermedades sistémicas que cursan con alteraciones del metabolismo fosfo-cálcico (35-37) como el hiper o el hipoparatiroidismo, hipofosfatemia, sarcoidosis (como enfermedad causante en ocasiones de hipercalcemia), enfermedad de Paget y osteogénesis imperfecta, por no encontrar ningún signo clínico ni radiológico indicativo de las mismas. Ningún dato clínico ni analítico nos orientó a sospechar la presencia de una colagenopatía, aunque sus formas muy poco severas pueden cursar con hipercalcemia leve. Tampoco se encontraron datos orientativos que nos hicieran pensar en una enfermedad renal grave del tipo del síndrome nefrótico. Los pacientes no consumían narcóticos de ningún tipo. El único dato común a todos nuestros pacientes fue una hipercalcemia moderada y antecedentes de litiasis renal.

La acidosis tubular renal (ATR) es una de las causas de hipercalcemia, asociada a litiasis renal. En ella la excreción renal de ácidos está reducida sin que se produzca reducción del filtrado glomerular. Se produce una acidosis hiperclorémica como consecuencia de la excesiva reabsorción de cloruros a nivel renal. Se establecen cuatro tipos de ATR, los tipos 1 y 2 son hereditarias, el tipo 3 es una mezcla de las otras dos y el tipo 4 es adquirida y se asocia a un hipoadosteronismo hiporreninémico o a una escasa respuesta tubular a los mineralocorticoides circulantes. Las formas congénitas van asociadas a raquitismo, retrasos del crecimiento o talla baja; cuan-

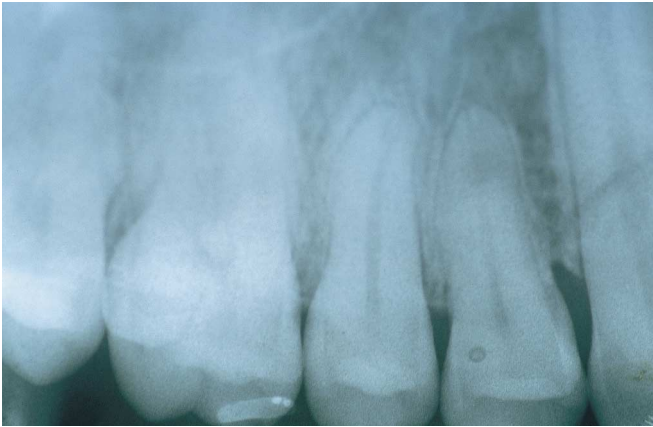

Fig. 3a.
Reabsorción apical en 3a: 1.5, 1.4.
Apical resorption in 3a: 1.5, 1.4.

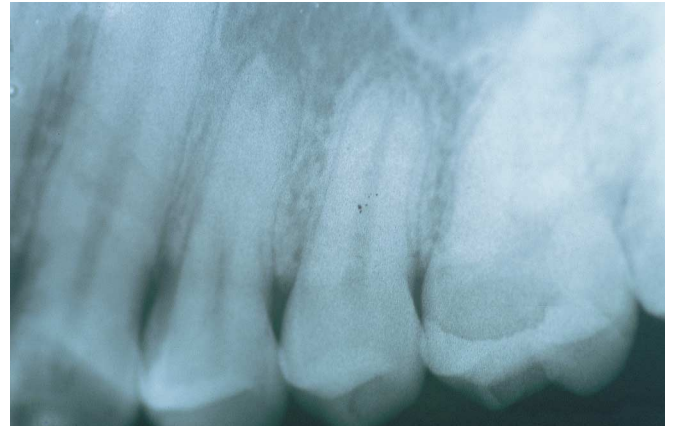

Fig. 3b.
Reabsorción apical en: 3b: 2.5, 2.4.
Apical resorption in: 3b: 2.5, 2.4.

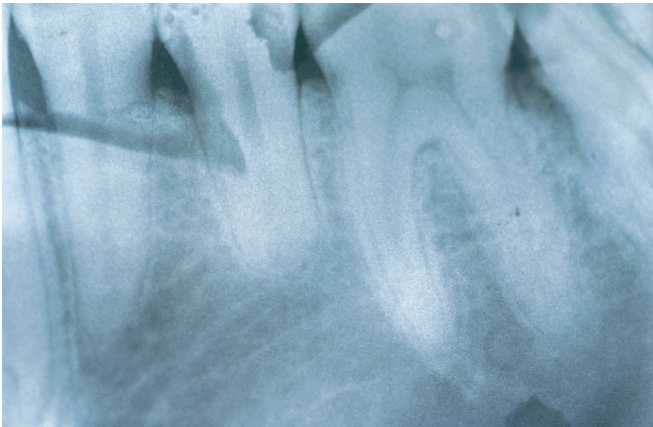

Fig. 3c.
Reabsorción apical en: 3c: 3.5.
Apical resorption in: 3c: 3.5.

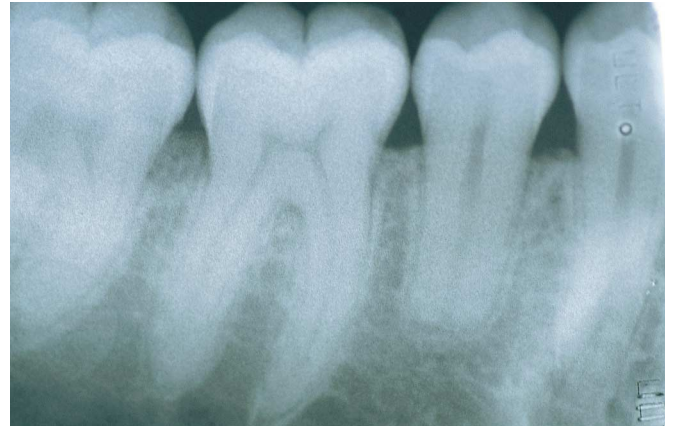

Fig. 3d.
Reabsorción apical en: 3d: 4.5.
Apical resorption in: 3d: 4.5.

do se desarrolla en la edad adulta produce osteomalacia; todas estas situaciones fueron descartadas en nuestros pacientes. La forma adquirida tiene como causas más habituales la nefropatía diabética y la nefrosclerosis por hipertensión, factores también descartados en nuestros pacientes (38, 39).

La hipercalcemia normocalcémica es idiopática en la mayoría de los casos y tiene un carácter familiar, siendo su prevalencia de entre el 20 y el 40/1.000 en adultos. Puede ser de tres tipos: (a) Debida a una hiperabsorción intestinal de calcio que provoca una hipercalcemia postprandial transitoria que suprime la secreción de PTH, los túbulos renales se ven privados del estímulo normal para reabsorber calcio a la vez que aumenta la carga filtrada de calcio. (b) En otros pacientes la reabsorción tubular de calcio es defectuosa y se produce un hiperparatiroidismo secundario a las pérdidas urinarias de calcio; esto aumen-

ta la síntesis de 1,25-dihidroxitamina D₃, lo cual produce una hiperabsorción de calcio a nivel intestinal. (c) Por último, puede deberse a un fallo en el filtrado tubular renal (40, 41). Existe una forma rara de hipercalcemia asociada a nefrolitiasis, relacionada con una mutación del gen CLCN5, que cursa con proteinuria de bajo peso molecular, aunque dicha mutación no ha podido detectarse de forma uniforme en la mayoría de los casos de hipercalcemia idiopática (42).

Si bien hoy por hoy no podemos incluir a nuestros pacientes dentro de ninguno de los trastornos comentados, pensamos que la asociación en los tres casos de litiasis renal e hipercalcemia debe de orientarnos a profundizar en una posible asociación sindrómica, no descrita hasta ahora, entre la hipercalcemia normocalcémica idiopática, la nefrolitiasis y la reabsorción radicular externa.

Idiopathic external root resorption associated to hypercalciuria

SUMMARY

Although external root resorption (ERR) is a physiological process in deciduous dentition, it is very infrequent in permanent dentition – where the phenomenon is related to the existence of inadequate occlusal forces, periodontal pathology and microtraumas, etc. However, in many cases root resorption cannot be attributed to any concrete cause; such cases are defined as idiopathic external root resorption (IERR). Epidemiological studies have found that the underlying cause can only be established in 5% of all ERR.

The present study describes three cases of IERR with different degrees of involvement and associated to mild calciuria and a history of nephrolithiasis.

Hypercalciuria with normal blood calcium levels is usually idiopathic and exhibits a familial trait, with a prevalence of 20-40 cases per 1,000 individuals in adults. A form of hypercalciuria associated to nephrolithiasis with a mutation of the *CLCN5* gene has been identified, involving low molecular weight proteinuria – though this mutation has not been uniformly demonstrated in most cases of idiopathic hypercalciuria.

The peculiarity of the cases described in the present study is attributable to the coexistence of IERR with normocalcemic hypercalciuria and nephrolithiasis – thus pointing to the need for in-depth evaluation of the possible association of these three clinical situations.

Key words: external root resorption, hypercalciuria.

INTRODUCTION

External root resorption (ERR) is a physiological process in deciduous dentition, apparently stimulated by forces generated during eruption of the permanent teeth, the increasing masticatory forces that characterize the growth process, and the existence of a resorption potential inherent to the structure of the primary teeth (1). In contrast, ERR is very infrequent in permanent dentition, where it has been related to inadequate occlusal forces, periodontal pathology and microtraumas, etc.

Two types of root resorption can be distinguished in terms of localization: internal root resorption (IRR) and external root resorption (ERR). The former is a consequence of chronic inflammation of the pulp tissue – the origin being caries or trauma (2, 3). While ERR can be associated to mechanical trauma (acute or chronic), inadequate forces applied to the teeth, retained teeth (usually attributable to positional eruptive anomalies), reimplantations, ankylosis, cysts, tumors or inflammatory processes of pulp or periodontal origin, and

tooth whitening or bleaching processes (4). In all such cases a tooth or group of neighboring teeth is affected. Whereas in other situations such as resorption caused by ionizing radiation (5), certain systemic disorders related with alterations in calcium-phosphorus metabolism (hypophosphatemia, hypoparathyroidism), endocrine disorders (6), Paget's disease, renal pathology, osteogenesis imperfecta (7, 8), intravenous narcotics (9) and idiopathic conditions, most or all of the teeth can be affected – with no proximity relationship among them.

ERR can affect the apical, middle or coronal third of the tooth, and can be either superficial or deep (10). The latter presentation can in turn be inflammatory or associated to ankylosis (also known as substitutive resorption) (11-14).

In epidemiological terms, external resorption is the most frequent presentation. Radiological studies in adults of different ages show some degree of apical ERR in 100% of cases (15), of which only 5% can be attributed to some concrete cause. Other authors (16) have reported a prevalence of 75-86% in adults. In 179 cases evaluated by Stafen and Slamm, only 19 showed involvement of more than one tooth, while two teeth were affected in 17 cases, and three teeth in two cases (17). Discrepancy exists in the literature regarding the localization of these lesions – though a slight predominance of the maxillary over the mandibular arch appears to exist, and involvement is less than 2 mm in most cases. No differences in terms of patient sex have been reported (18).

The term "idiopathic external root resorption" (IERR) was introduced by Belanger and Coke (8) in reference to those situations where no underlying cause is identifiable (either local or systemic). The first such case was published in 1930 by Muller and Roni (19). Other cases with variable degrees of involvement have been described since then (20-24). Although as has been mentioned above a certain degree of apical resorption not attributable to any concrete cause can be detected in most adults, in some cases the aggressivity and progression of the condition can lead to partial or total loss of the permanent teeth (7, 8). This form of root resorption can exhibit a familial trait and may be associated to early loss of the predecessors of the affected teeth, with the detection of similar lesions in siblings of similar age.

The clinical forms of IERR are no different to those of ERR of known etiology. And in general the lesions constitute casual X-ray findings in the context of routine explorations – with the exception of highly aggressive and advanced presentations where clinical signs in the form of pulp involvement or even tooth mobility can be observed. Extensive cervical ERR can manifest as color changes of the crown, which acquires a characteristically pinkish tone, while very advanced lesions can lead to coronal fracture (9).

In cases of resorption with ankylosis, the histopathological findings comprise lacunar zones corresponding to mineralized root tissue destruction, with replacement by a nonspecific chronic inflammatory infiltrate, associated to areas of bony-cement regeneration and joining of the root to the alveolar bone – with the resulting loss of the periodontal space. In

*inflammatory-type resorptions, no mineralized tissue neofor-
mation is observed (25, 26).*

*No documented experience exists concerning the treatment
of IERR. In such patients pulp excision is advocated, with the
placement of calcium hydroxide to induce apical sealing,
followed by gutta-percha sealing (8).*

*The intimate mechanism of resorption involves an increa-
se in osteoclast activity for some reason, with a resulting pH
drop of between 3 and 4.5. At pH 5 or less, hydroxyapatite
solubility increases and root resorption occurs (27, 28). The
systemic factors regulating osteoclast activity are parathyroid
hormone (PTH), 1,25-dihydroxy vitamin D₃ and calcitonin
(29, 30), while the local factors comprise macrophage stimu-
lating factor, interleukins 1, 6 and 11, and tumor necrosis fac-
tor (TNF). These factors are secreted by the inflammatory
cells (macrophages, polymorphonuclear cells and lymphocy-
tes) and osteoblasts as a result of bacterial action, the effect
of tissue degradation products, and intrinsic cytokine action
(31, 32). These processes have been well studied in bone, and
are very similar at dental root level, where the cells responsi-
ble for resorption are called odontoclasts or cementoclasts.
These cells are similar to osteoclasts, though they contain
fewer nuclei (33, 34).*

*The present study describes three cases of root resorption
of variable aggressivity that constituted casual findings, and
which were associated to a history of renal colic and increa-
sed 24-hour urine calcium levels.*

CLINICAL CASES

Case 1

*A healthy 18-year-old woman was subjected to an ortho-
pantomographic study during a routine exploration. The
patient had multiple in-mouth restorations as well as root
canal treatment of the upper left first premolar. The X-ray
study revealed signs of apical resorption affecting multiple
teeth (Figure 1). The patient referred no similar situations in
her family or early loss of the predecessor teeth. The only
referred systemic antecedent was renal colic. She had not
received previous orthodontic or periodontal treatments. An
occlusal analysis revealed no pathological intermaxillary
interferences or worn surfaces. The periodontal exploration
proved normal, and oral hygiene was acceptable. In view of
the absence of local factors, a general study was made com-
prising a complete blood count and the determination of cal-
cium, phosphorus, alkaline phosphatase, C-reactive protein,
rheumatoid factor, antinuclear antibodies, thyroid hormones,
parathyroid hormone and creatinine – with normal values in
all cases. Skull and long bone X-rays showed no pathological
alterations. Urine creatinine and hydroxyproline were both
within the normal range, though 24-hour urine calcium was
slightly increased (378 mg/24 hours; normal range 100-300
mg/24 hours). The clinical course has been favorable, with no
dental symptoms during the 5-year follow-up period.
Consequently, no dental treatment of any kind was decided.*

Case 2

*A 43-year-old woman reported to the emergency service
with acute pain affecting 1.2. The X-ray study revealed cervi-
cal ERR of this tooth, with pulp involvement. The only perso-
nal antecedents of interest were two episodes of renal colic
attributable to kidney stones. A complete radiological study of
the oral cavity revealed less extensive resorption of the con-
tralateral upper lateral incisor, without clinical manifesta-
tions. This tooth presented normal pulp vitality. On the other
hand, incipient areas of cervical resorption were identified in
other teeth of both jaws (Figure 2); these teeth likewise retai-
ned their vitality and produced no clinical manifestations.
The patient referred no prior orthodontic or periodontic trea-
tment. The same laboratory parameters as in the previous
patient were determined – with normal values in all cases.
Urine creatinine and hydroxyproline proved normal, while
24-hour urine calcium was slightly increased (400 mg/24
hours).*

*The tooth was subjected to pulp removal with calcium
hydroxide placement for three months, followed by root canal
treatment and restoration of the resorption-induced cavity
using composite resins. The course of this tooth has been
favorable during the four-year follow-up period. The remai-
ning resorption zones have shown no symptoms or evidence
of progression in this time.*

Case 3

*A healthy 25-year-old male without antecedents of interest
other than frequent renal colic episodes attributable to kidney
stones presented with 3.8-dependent eruptive discomfort.
Orthopantomography revealed areas of apical resorption
affecting both the upper premolars bilaterally, with no clini-
cal manifestations, and the lower second premolars – with a
clear shortening of the roots of the above mentioned teeth
compared with the rest (Figure 3). Occlusal analysis revealed
no intermaxillary interferences or worn surfaces. The patient
referred no previous periodontal treatment, and oral hygiene
was correct. The blood tests were normal, with a slight increa-
se in 24-hour urine calcium (370 mg/24 hours), as in the two
previous cases. Since the patient showed no dental symptoms
in the course of two years of follow-up, no dental treatment
was provided.*

DISCUSSION

*In the event of multiple root resorptions, the diagnostic
procedure should focus on the exclusion of the above mentio-
ned local factors that might lead to ERR. All such factors
were discarded in our three patients, along with systemic
disorders associated with phosphorus-calcium metabolic
alterations (35-37) such as hypo- or hypoparathyroidism,
hypophosphatemia, sarcoidosis (as an occasional cause of
hypercalciuria), Paget's disease and osteogenesis imperfecta
– since no clinical or radiological evidence was obtained in
this sense. No clinical or laboratory findings suggested the*

existence of collagen disease, though very mild presentations of the latter can involve mild hypercalciuria. Moreover, no data suggestive of severe nephrotic syndrome-type renal failure were recorded, and none of the patients consumed narcotics of any kind. Indeed, the only factor common to all three patients was the presence of moderate hypercalciuria and a history of renal lithiasis.

Renal Tubular Acidosis (RTA) is one of the possible causes of hypercalciuria, in association with renal lithiasis. In such situations kidney acid secretion is depressed without any concomitant reduction in glomerular filtration. Hyperchloremic acidosis results as a consequence of excessive chloride resorption at renal level. Four types of RTA have been defined: types 1 and 2 are hereditary, while type 3 is a combination of the other two variants and type 4 is acquired – with associated hyporeninemic hypoaldosteronism or a scant tubular response to circulating mineralocorticoids. The congenital forms are associated with rickets and delayed or stunted growth. When seen in adulthood, these disorders produce osteomalacia. All these situations were discarded in our patients. The most common causes underlying acquired RTA are diabetic nephropathy and hypertension-related nephrosclerosis; these factors were likewise ruled out in our series (38, 39).

Hypercalciuria with normal blood calcium levels is usually idiopathic and exhibits a familial trait, with a prevalence of 20-40 cases per 1,000 individuals in adults. Three variants have been described: (a) The existence of intestinal calcium hyperabsorption, with the induction of transient postprandial hypercalcemia that in turn suppresses PTH secretion. As a result, the renal tubuli are deprived of the nor-

mal calcium-reabsorption stimulus, and filtered calcium therefore increases. (b) In other patients, calcium tubular reabsorption is defective and hyperparathyroidism results secondary to the calcium losses in urine. This in turn increases the synthesis of 1,25-dihydroxy vitamin D₃, which leads to calcium hyperabsorption at bowel level. (c) Lastly, hypercalciuria with normocalcemia can be attributable to defective renal tubular filtration (40, 41). A rare form of hypercalciuria associated to nephrolithiasis has been identified and related to mutation of the CLCN5 gene. This condition involves low molecular weight proteinuria – though the mutation has not been uniformly demonstrated in most cases of idiopathic hypercalciuria (42).

Although it is presently not possible to include our patients in any of the above mentioned disease categories, we consider that the presence in all three cases of renal lithiasis and hypercalciuria points to the existence of a possible syndromic association not previously described between idiopathic normocalcemic hypercalciuria, nephrolithiasis and external root resorption.

CORRESPONDENCIA/CORRESPONDENCE

M^a Carmen Llana Puy
Guillem de Castro, n^o 44, 3^o-5^a
46001-Valencia
Tfno.: 963 924018
E-mail: llana@uv.es

BIBLIOGRAFÍA/REFERENCES

- Gonzalvo L, Ruiz de Temiño P. Revisión clínica de las reabsorciones radiculares. *Endod* 1992; 10: 113-42.
- Trope M. Root resorption of dental and traumatic origin: classification based on etiology. *Pract Periodontol Aesthet Dent* 1998; 10: 515-22.
- Trope M, Chivian N, Sigurdsson A. Traumatic injuries. In: Cohen S, Burns RC, eds. *Pathways of the pulp*. St. Louis: Mosby; 2000. p. 600-61.
- Goultzschin J, Nitzan D, Azaz B. Root resorption: review and discussion. *Oral Surg Oral Med Oral Pathol* 1982; 54: 586-90.
- Hopkins R, Adams D. Multiple idiopathic resorption of the teeth. *Br Dent J* 1979; 146: 309-12.
- Soni NN, La Velle WE. Idiopathic root resorption: report of a case. *Oral Surg Oral Med Oral Pathol* 1970; 29: 552-65.
- Pankhurst CL, Eley BM, Miniz C. Multiple idiopathic external root resorption: a case report. *Oral Surg Oral Med Oral Pathol* 1988; 65: 754-6.
- Belanger CK, Coke JM. Idiopathic external root resorption of the entire permanent dentition: report of a case. *J Dent Child* 1985; 52: 359-63.
- Lidiat DD, Hollins RR, Peterson G. Multiple idiopathic root resorption: diagnostic consideration. *Oral Surg Oral Med Oral Pathol* 1989; 64: 208-10.
- Ne RF, Witherspoon DE, Gutmann JL. Tooth resorption. *Quint Int* 1999; 30: 9-25.
- Barett E, Kenny DJ. Avulsed permanent teeth: a review of the literature and treatment guidelines. *Endod Dent Traumatol* 1997; 13: 153-63.
- Lindskog S, Pierce AM, Blomlöf L, Hammarström L. The role of necrotic periodontal ankylosis. *Endod Dental Traumatol* 1985; 1: 96-101.
- Body KS. Transient apical breakdown following subluxation injury: a case report. *Endod Dental Traumatol* 1995; 11: 37-40.
- Andreasen F. Transient apical breakdown and its relation to color and sensitivity changes after luxation injuries to teeth. *Endod Dent Traumatol* 1986; 2: 9-19.
- Massler M, Malone AJ. Root resorption in human permanent teeth. *Am J Orthod* 1954; 40: 619-33.
- Massler M, Perrault JG. Root resorption in the permanent teeth of young adults. *J Dent Child* 1954; 21: 158-64.
- Stafen C, Slocumb CH. Idiopathic resorption of teeth. *Am J Oral Surg* 1944; 30: 41-9.
- Gulabivala K, Searson LJ. Clinical diagnosis of internal resorption: an exception to the rule. *Int Endod J* 1995; 28: 255-60.
- Muller E, Rony HR. Laboratory studies of an unusual case of resorption. *J Am Dent Assoc* 1930; 17: 326-34.

20. Snelgrove RA. Generalized idiopathic apical resorption as an incidental finding in an adolescent. A case history. *Dent Update* 1995; 22: 276-8.
21. Rivera EM, Walton RE. Extensive idiopathic apical root resorption. A case report. *Oral Surg Oral Med Oral Pathol* 1994; 78: 673-7.
22. Counts AL, Widlak RA. Case report. Generalized idiopathic external root resorption. *JCO* 1993; 27: 511-3.
23. Moody GH, Muir KF. Multiple idiopathic root resorption. A case report and discussion of pathogenesis. *J Clin Periodontol* 1991; 18: 577-80.
24. Gunraj MN. Dental root resorption. *Oral Surg Oral Med Oral Pathol Oral Radiol Endod* 1998; 88: 647-53.
25. Kerr DA, Courtney RM, Burkes EJ. Multiple idiopathic root resorption. *Oral Surg Oral Med Oral Pathol* 1970; 29: 525-65.
26. Akamire A, Anau H, Hamachi T, Haedak H. A histochemical study of the behavior of macrophages during experimental apical periodontitis in rats. *J Endod* 1994; 20: 474-8.
27. Gilles JA, Carnes DL, Windeles AS. Development of an in vitro culture system for the study of osteoclast activity and function. *J Endod* 1994; 20: 327-31.
28. Domon T, Osani M, Yasud M, Seki E, Takahashi S, Yamamoto T, Wakita M. Mononuclear odontoclast participation in tooth resorption: the distribution of nuclei in human odontoclasts. *Anat Rec* 1997; 249: 449-57.
29. Egerton M, Needham M, Evans S, Millest A, Cerillo G, Mvphheat J *et al.* Identification of multiple human calcitonin receptor isoforms. Heterologous expression and pharmacological characterization. *J Mol Biol* 1995; 14: 179-89.
30. Sude T, Nakamura J, Jim E, Takahashi N. Regulation of osteoclast function. *J. Bone Miner Res* 1997; 12: 869-79.
31. Sude T, Udgawa N, Nakamura I, Miyaura C, Takahashi N. Modulation of osteoclast differentiation by local factors. *Bone* 1995; 17 (Suppl.): 87-91.
32. Yamasaki K, Miura F, Suda T. Prostaglandin as a mediator of bone resorption induced by experimental tooth movement in rats. *J Dent Res* 1980; 59: 1635-42.
33. Berghundh T, Thilander B, Sagne S. Tissue characteristics of root resorption areas in transplanted maxillary canines. *Acta Odontol Scand* 1997; 55: 206-11.
34. Hammarström L, Lindskog S. General morphological aspects of resorption of teeth and alveolar bone. *Int Endod J* 1985; 18: 93-9.
35. Walls AWG, Soames JV. Dental manifestations of autoimmune hypoparathyroidism. *Oral Surg Oral Med Oral Pathol* 1993; 75: 452-4.
36. Solt DB. The pathogenesis, oral manifestations and implications for dentistry of metabolic bone disease. *Curr Opinion Dent* 1991; 1: 783-91.
37. Holick MF, Krane SM, Potts JT. Metabolismo óseo del calcio y del fósforo, hormonas reguladoras del calcio. In: Braunwald E, Wilson JD, Martin JB, Fauci SA, Kasper DL, eds. *Principios de Medicina Interna*, Vol. 2, 13th ed. Madrid: Interamericana/McGraw-Hill España; 1994. p. 2461-76.
38. Coe FL, Kathalia S. Trastornos tubulares hereditarios. In: Braunwald E, Wilson JD, Martin JB, Fauci SA, Kasper DL, eds. *Principios de Medicina Interna*, Vol. 2, 13th ed. Madrid: Interamericana/McGraw-Hill España; 1994. p. 1521-3.
39. Coe FL, Favus MJ. Nefrolitiasis. In: Braunwald E, Wilson JD, Martin JB, Fauci SA, Kasper DL, eds. *Principios de Medicina Interna*, Vol. 2, 13th ed. Madrid: Interamericana/McGraw-Hill España; 1994. p. 1524-32.
40. Meyrier A, Simon P, Bensman A. Hypercalciurias. Dans: *Encyclopédie Médico-Chirurgicale*, Vol 1. Paris: Praxis Médica; 1989. p. 1-5.
41. Audran M, Legrand E. Hypercalciuria. *Joint Bone Spine* 2000; 67: 509-15.
42. Scheimman SJ, Co JPD, Lloyd SE, Pearce SHS, Salenger PV, Hoopes RR *et al.* Isolated hypercalciuria with mutation in CLCN5: relevance to idiopathic hypercalciuria. *Kidney International* 2000; 57: 232-9.