

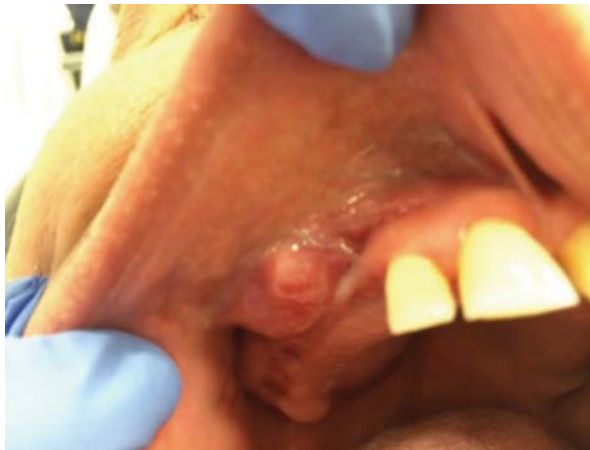## SESION CLINICA del 8 de Mayo 2015

Organizada por:  
Medicina Bucal de la Universidad de Valencia  
Servicio de Estomatología y Cirugía Maxilofacial  
Hospital General Universitario de Valencia

### Caso 1

*Javier Fernández. Profesor Asociado de Medicina Bucal y Biomateriales. Universidad Cardenal Herrera CEU Valencia.*

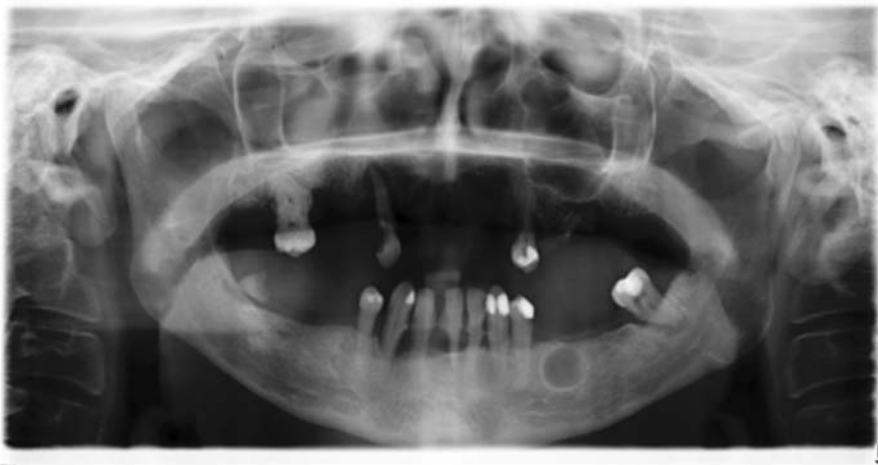Paciente varón de 63 años, sin hábitos tóxicos ni alergias conocidas. No presenta antecedentes patológicos de interés ni toma medicación alguna. No intervenciones quirúrgicas. El paciente acude a la Clínica Odontológica de la UCH CEU para valoración y posterior rehabilitación protética. Posteriormente es remitido al departamento de Medicina Oral por aparición de una lesión en fondo de vestíbulo tras la exodoncia del 1.3.



### Caso 2

*Beatriz Medina. Profesora Asociada de Medicina Bucal y Gerodontología. Universidad Cardenal Herrera CEU Valencia.*

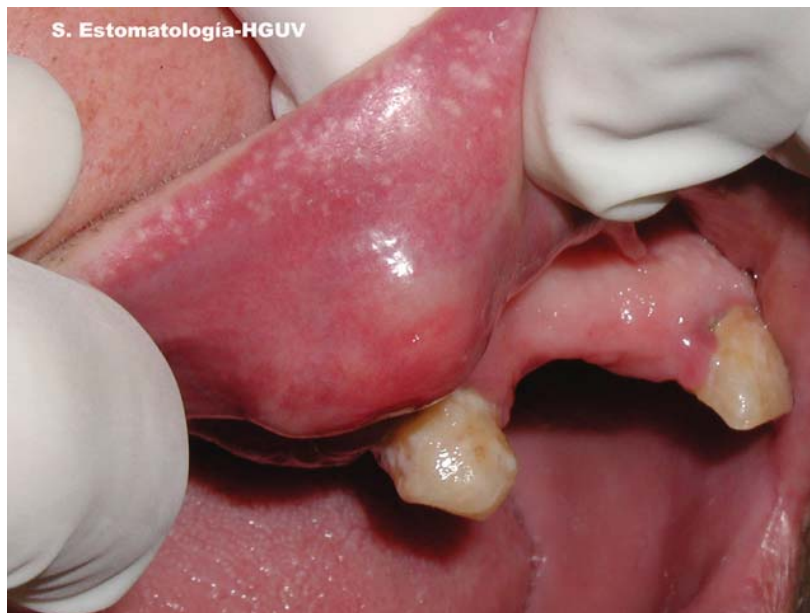
Paciente mujer de 50 años, sin alergias conocidas, fumadora de 1 paquete diario que no presenta enfermedades de interés, actualmente en tratamiento con Mycostatin® por presentar una estomatitis protésica, acude a la Clínica Odontológica de la UCH-CEU para “arreglarse la boca”.



### Caso 3

*Begonya Chaveli - Licenciada en Odontología. Master en Medicina Oral de la Universidad de Valencia.*

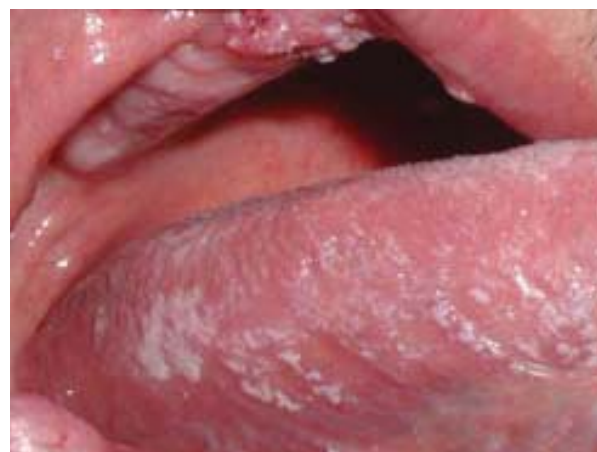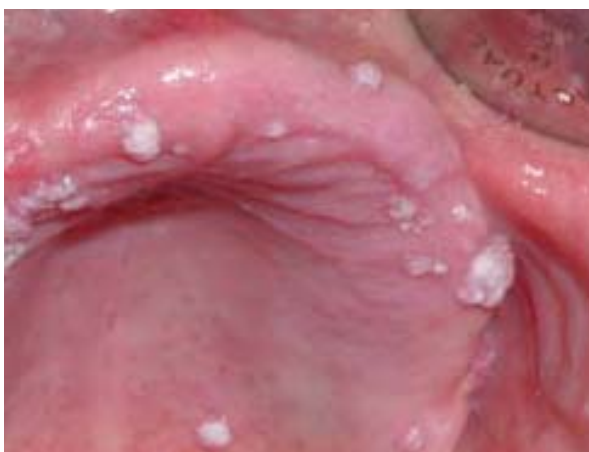Paciente acude presentando una tumoración no dolorosa, dura, móvil, del mismo color de la mucosa de 2 cm de diámetro en lado derecho de labio superior y de un mes de evolución.



### Caso 4

*Cristina Marzal. Licenciada en Odontología. Profesora asociada de Medicina Bucal de la Unviersidad Europea de Valencia.*

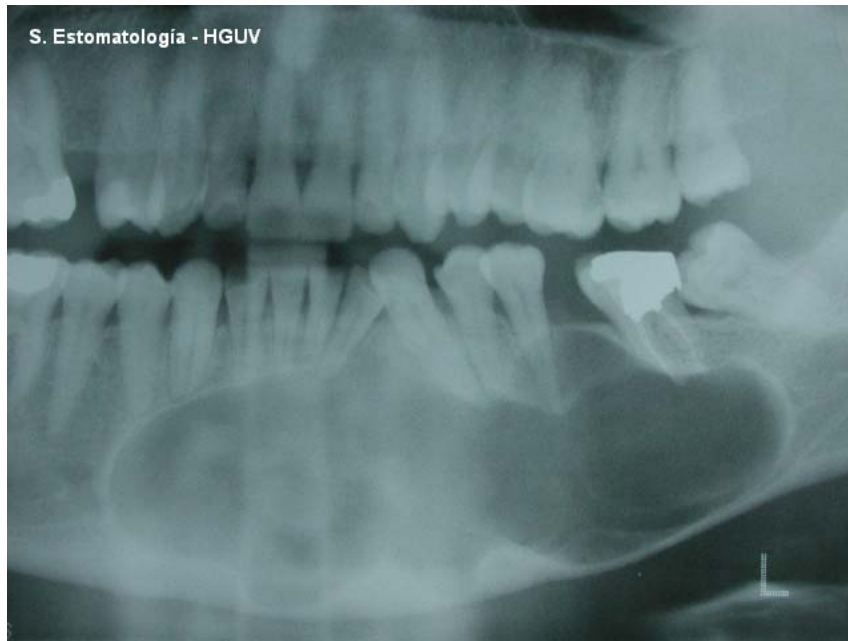Paciente que acude al Servicio de Estomatología presentando lesiones exofíticas con áreas blanquecinas asintomáticas, blandas a la palpación y localizadas por toda la cavidad oral de 4 meses de evolución.



### Caso 5

Andrea Rubert Aparici - Licenciada en Odontología. Master de Medicina Oral - Universidad de Valencia.

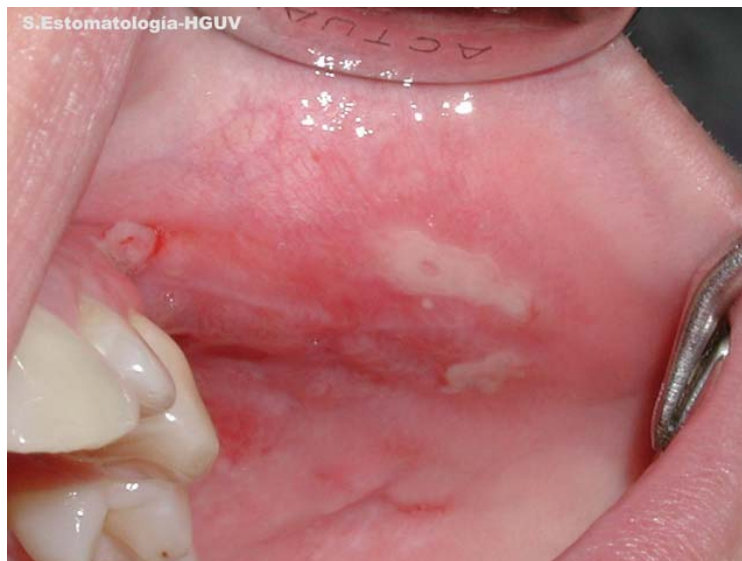Varón de 38 años. No hábitos tóxicos. El paciente acude remitido por presentar como hallazgo casual en una ortopantomografía, una lesión mandibular radiolúcida. Asintomática.



### Caso 6

Ana Peydró - Licenciada en Odontología. Master de Medicina Oral - Universidad de Valencia

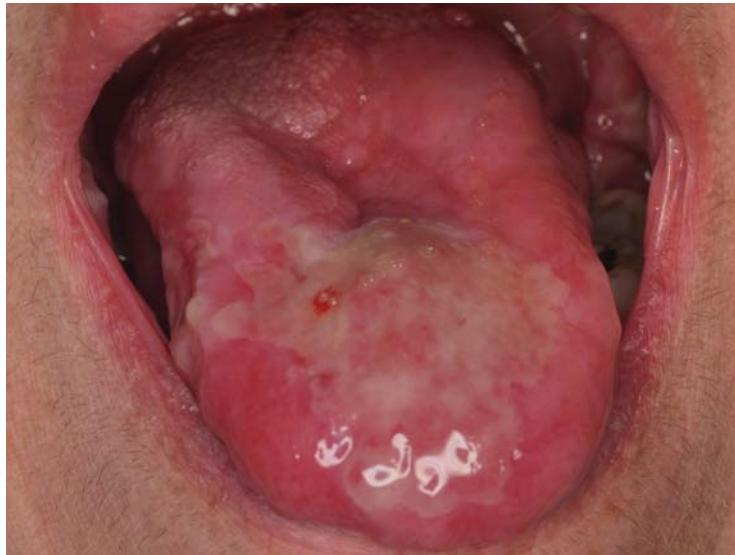Remitida por su odontólogo por presentar lesiones ampollares y erosivas en distintas zonas de la cavidad oral de 2 meses de evolución que le producen sintomatología.



## Caso 7

*Leticia Bagán Debón - Licenciada en Odontología. Alumna del Master de Medicina Oral - Universidad de Valencia.*

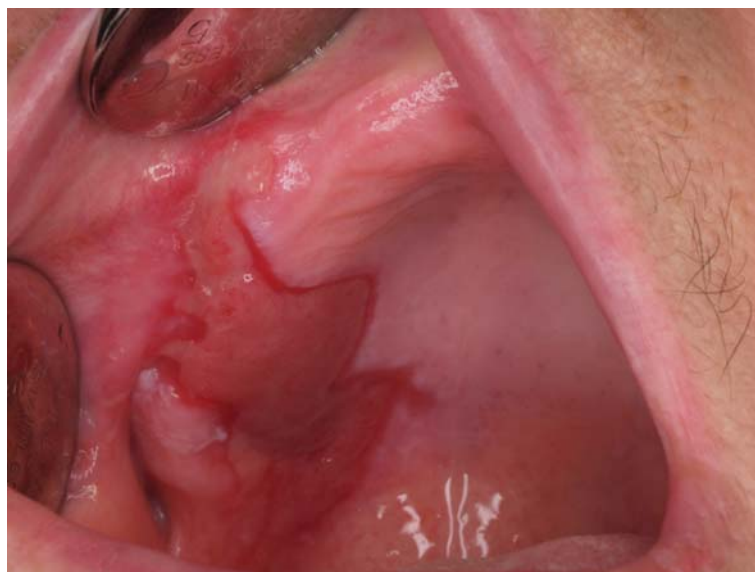Paciente que acude al Servicio de Estomatología-CMF (Marzo 2011) con dolor presentando lesiones erosivas en dorso de lengua y mucosas yugales y lesiones reticulares en encía del primer cuadrante de varios años de evolución.



## Caso 8

*María de Pedro Almela - Licenciada en Odontología. Alumna del Master de Medicina Oral - Universidad de Valencia.*

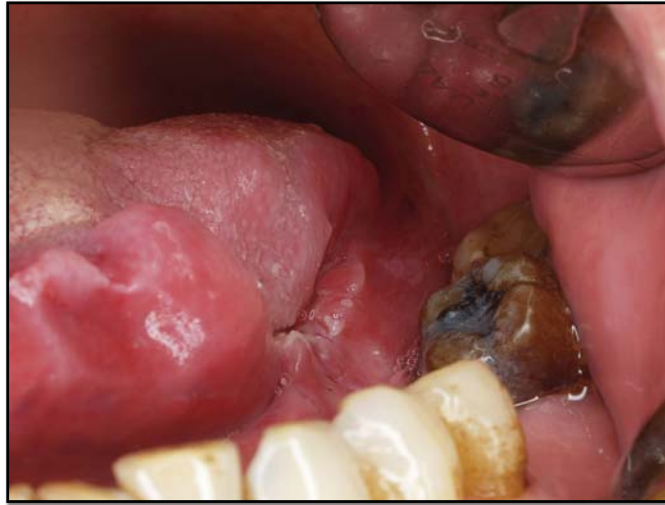Paciente mujer que acude por presentar unas lesiones erosivas en paladar de largo tiempo de evolución que le duelen.



## Caso 9

*Alvaro Ferrando - Licenciado en Odontología. Alumno del Master de Medicina Oral - Universidad de Valencia.*

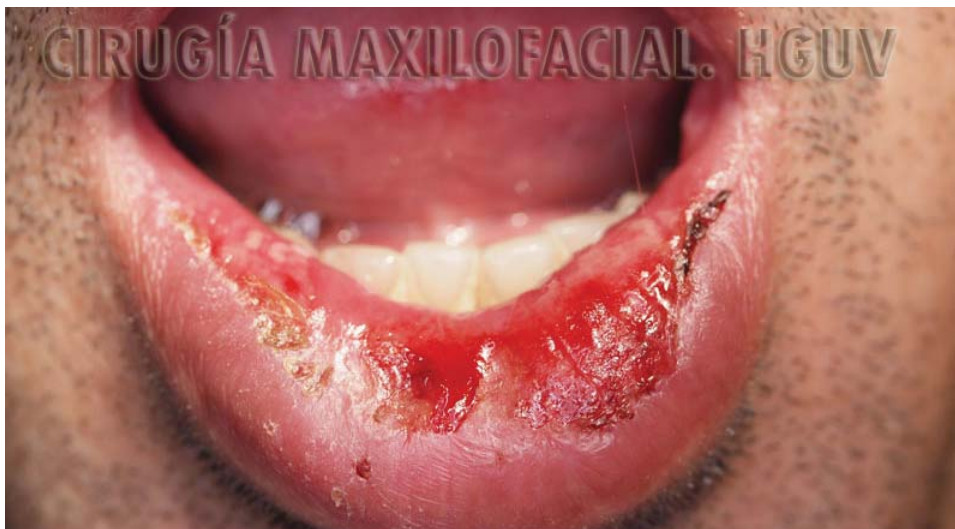Paciente que acude de urgencias al Servicio de Estomatología-CMF por presentar una lesión dolorosa en lengua de unos 6 meses de evolución. Refiere que el dolor se irradia hacia el oído.



## Caso 10

*Cristina Sarría - Licenciada en Odontología. Alumna del Master de Medicina Oral - Universidad de Valencia.*

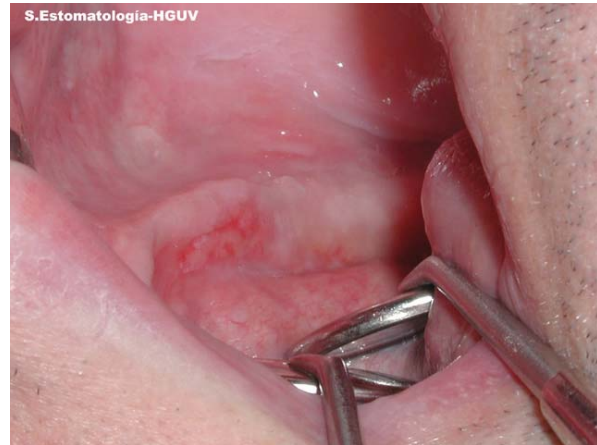
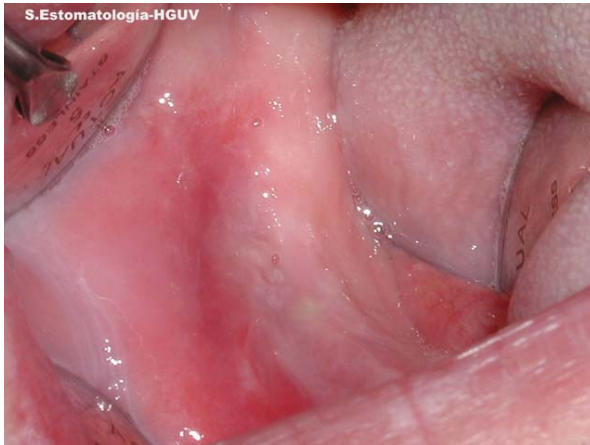Paciente varón de 49 años que acude al Servicio de Estomatología- CMF del Hospital General por presentar lesiones erosivas y dolorosas en labio inferior y en el interior de la cavidad oral, de una semana de evolución.



## Caso 11

*Sergio Hernández Bazán.* Licenciado en Odontología. Profesor de Medicina Bucal de la Universidad de Valencia

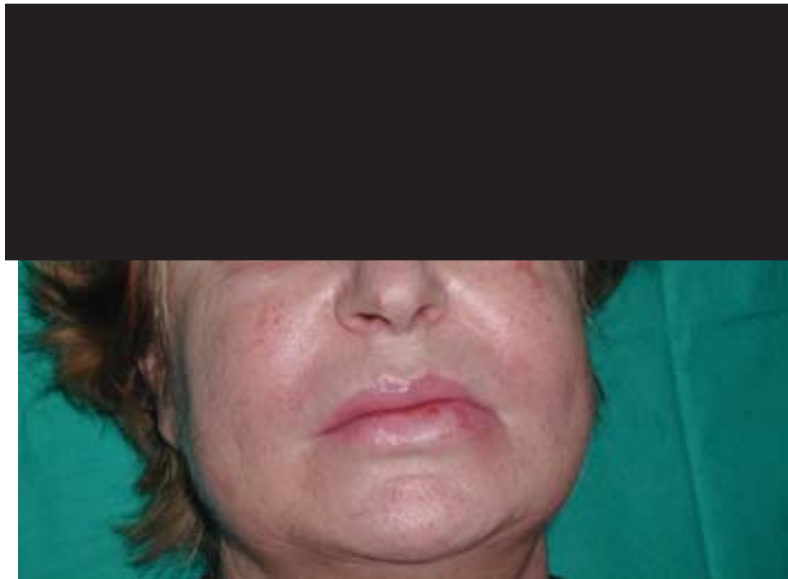Paciente remitido por estar en tratamiento con Zometa® dado el trasplante de médula recibido. Refiere dolor y molestias en el 4º cuadrante desde hace 4-5 meses que irradia al oído derecho. El paciente es edéntulo (antes de ser diagnosticado el mieloma múltiple).



## Caso 12

*María Margaix Muñoz-* Licenciada en Odontología. Profesora de Medicina Bucal de la Universidad de Valencia

Paciente mujer de 63 años, que acudió de urgencias por presentar una tumefacción difusa en mucosa yugal y región geniana derecha. Consistencia dura. Desconoce el tiempo de evolución.



## **Caso 13**

*Gracia Sarrión Pérez* - Licenciada en Odontología. Profesora de Medicina Bucal de la Universidad de Valencia

Paciente varón de 57 años, que acudió por presentar una placa blanca en el borde lateral de lengua que no se desprende al raspado. Asintomática. La tiene desde hace varios meses.

