

CASOS CLÍNICOS DE PATOLOGÍA TUMORAL BENIGNA DE LA MUCOSA ORAL

ORGANIZACION:

- SERVICIO DE ESTOMATOLOGÍA. HOSPITAL GENERAL UNIVERSITARIO DE VALENCIA
- MEDICINA BUCAL – UNIVERSIDAD DE VALENCIA

LUGAR:

- Salón de actos del Hospital General Universitario de Valencia

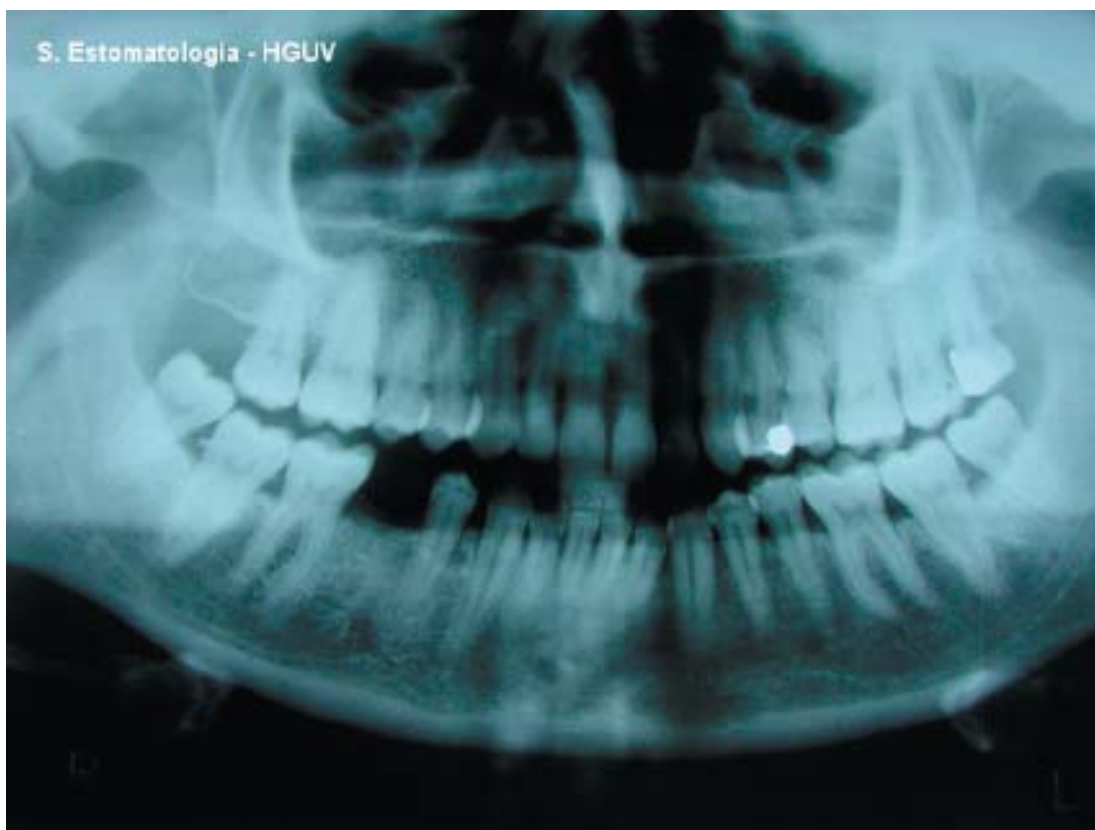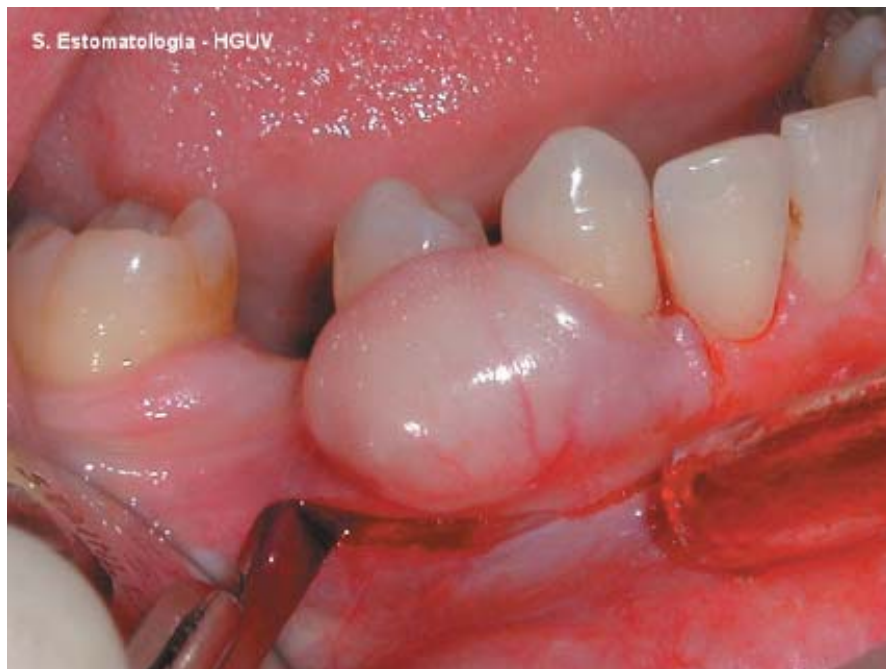FECHA Y HORARIO

Viernes 16 de Enero 2004.
11,30 a 14 horas.

CASO Nº 1

Paciente mujer de 43 años de edad, sin hábitos tóxicos ni antecedentes personales de interés, que acude a consulta porque presenta una tumoración de aproximadamente 1,5 cm de diámetro, en encía vestibular de 43 y 44, de varios años de evolución, indolora, de consistencia duro-elástica, que ha crecido ligeramente en el último mes. Radiológicamente se observa una pérdida ósea en vestibular del 44.

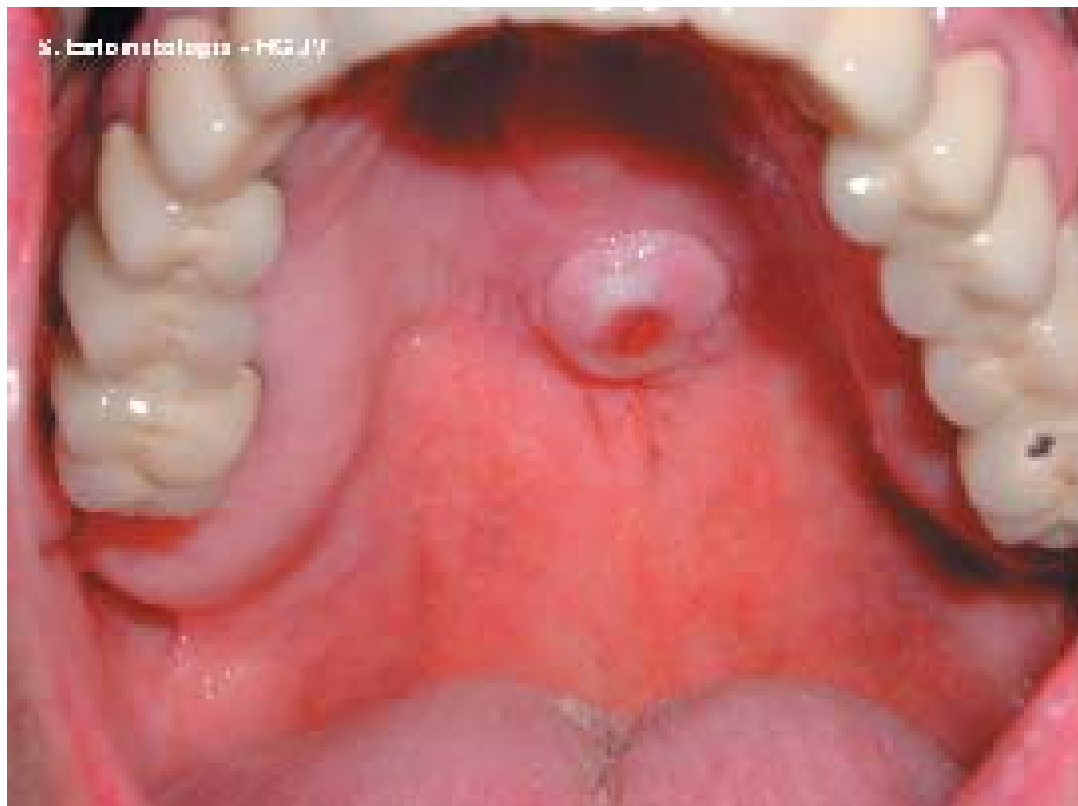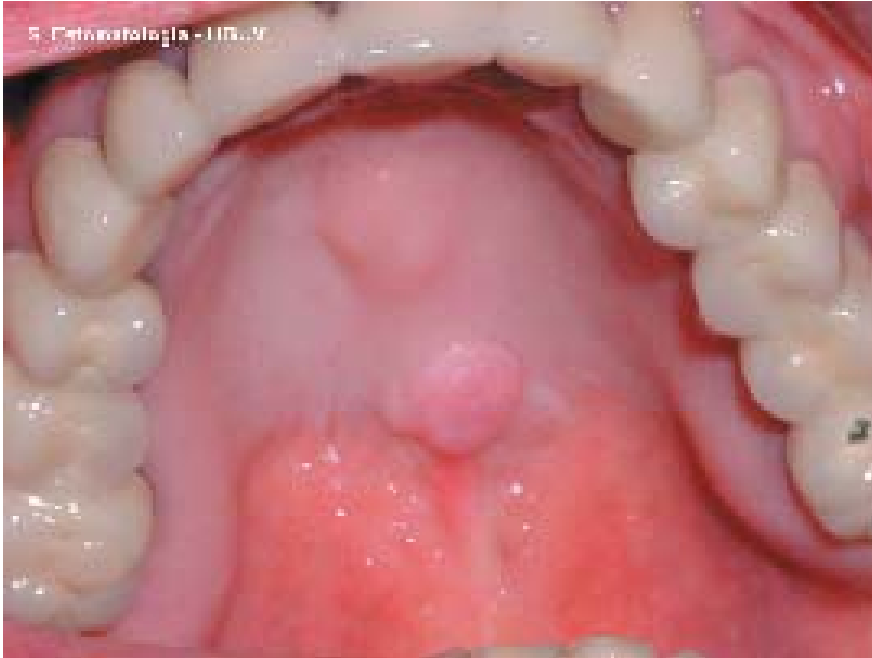Diagnóstico: Fibroma odontogé-



CASO Nº 2

Mujer de 69 años de edad, sin hábitos tóxicos, que presenta artrosis y cefaleas como antecedentes personales de interés, siendo tratada por ello con Evista® y Tanakene® respectivamente. Acude a consulta presentando una tumoración de varios meses de evolución localizada en el centro del paladar, bien delimitada, de aproximadamente 1 cm. de diámetro, firme y dura a la palpación, con una superficie lisa ulcerada en su porción central desde hace algunos días.

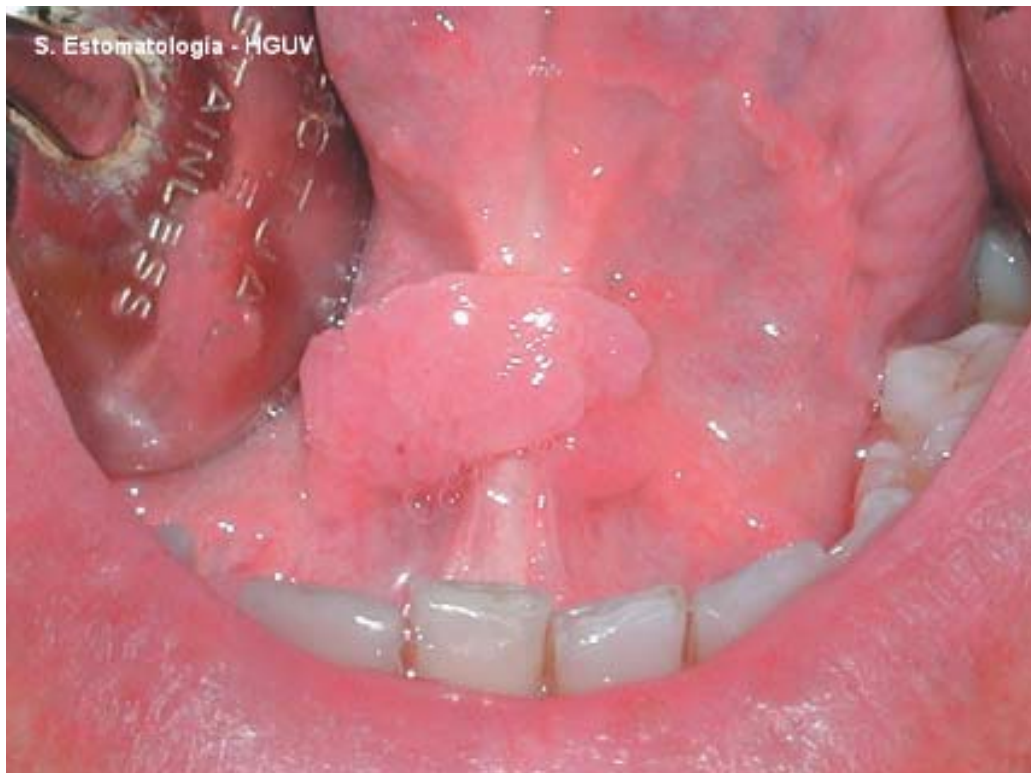
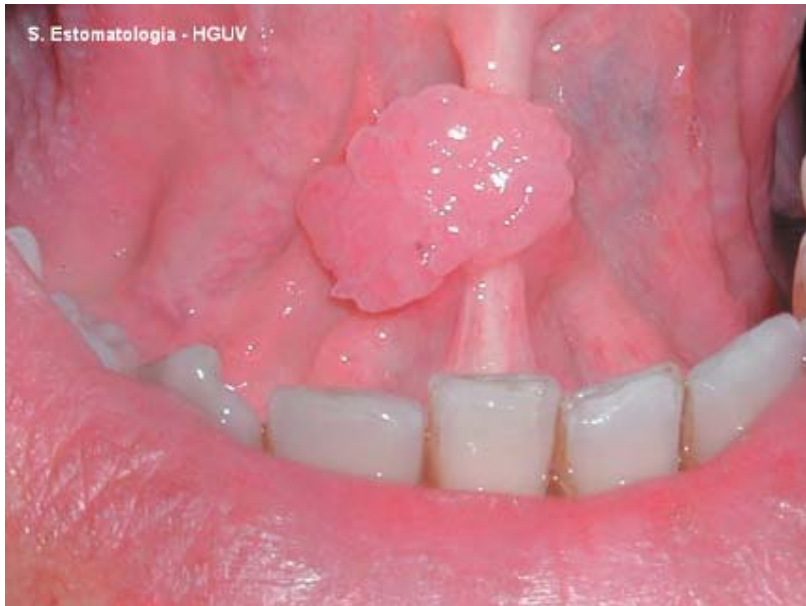Diagnóstico: Fibroma palatino



CASO Nº 3

Paciente varón de 38 años de edad sin antecedentes médicos de interés y fumador de 20 cigarrillos/día, que desde hace 2 años presenta una lesión de aspecto papilomatoso en frenillo lingual, a ambos lados de la línea media y cuyas dimensiones son aproximadamente 1x 0,5 cm. El paciente refiere que es asintomático y que ha aumentado de tamaño con el tiempo.

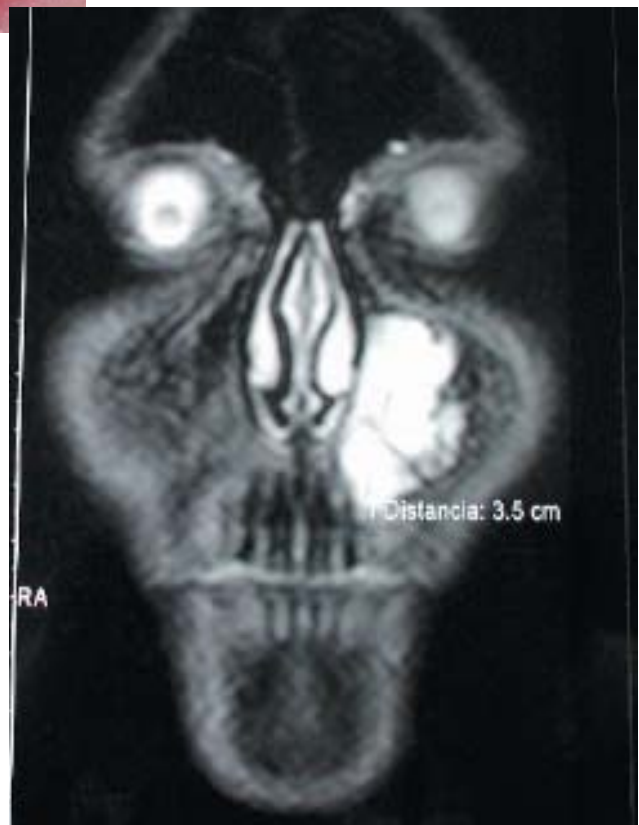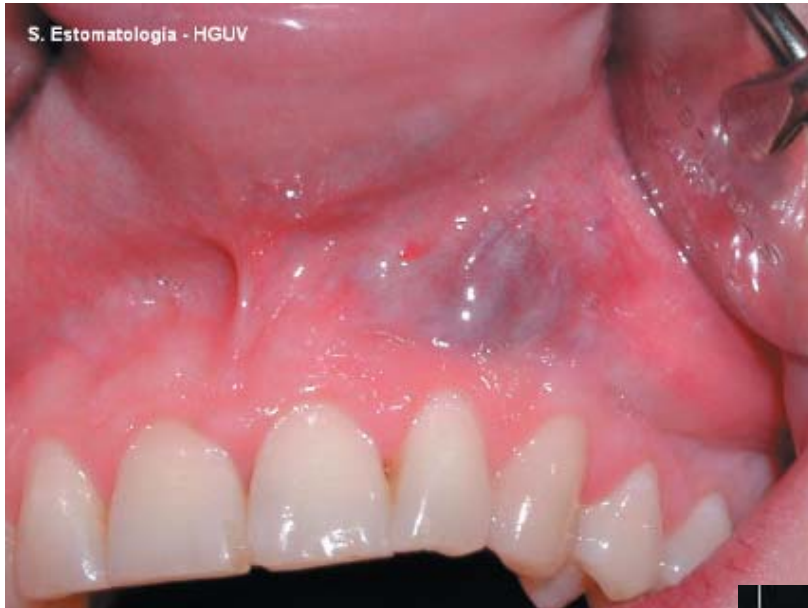Diagnóstico: Papiloma



CASO Nº 4

Paciente mujer de 17 años de edad, fumadora de 20 cigarrillos/día y consumidora de alcohol los fines de semana, que presenta desde los 11 años una tumoración azulada, 3x1 cm de tamaño, situada en fondo de vestíbulo del segundo cuadrante, abarcando concretamente desde el 22 al 25. La paciente refiere que ha ido aumentando de tamaño con los años y a veces le ha sangrado.

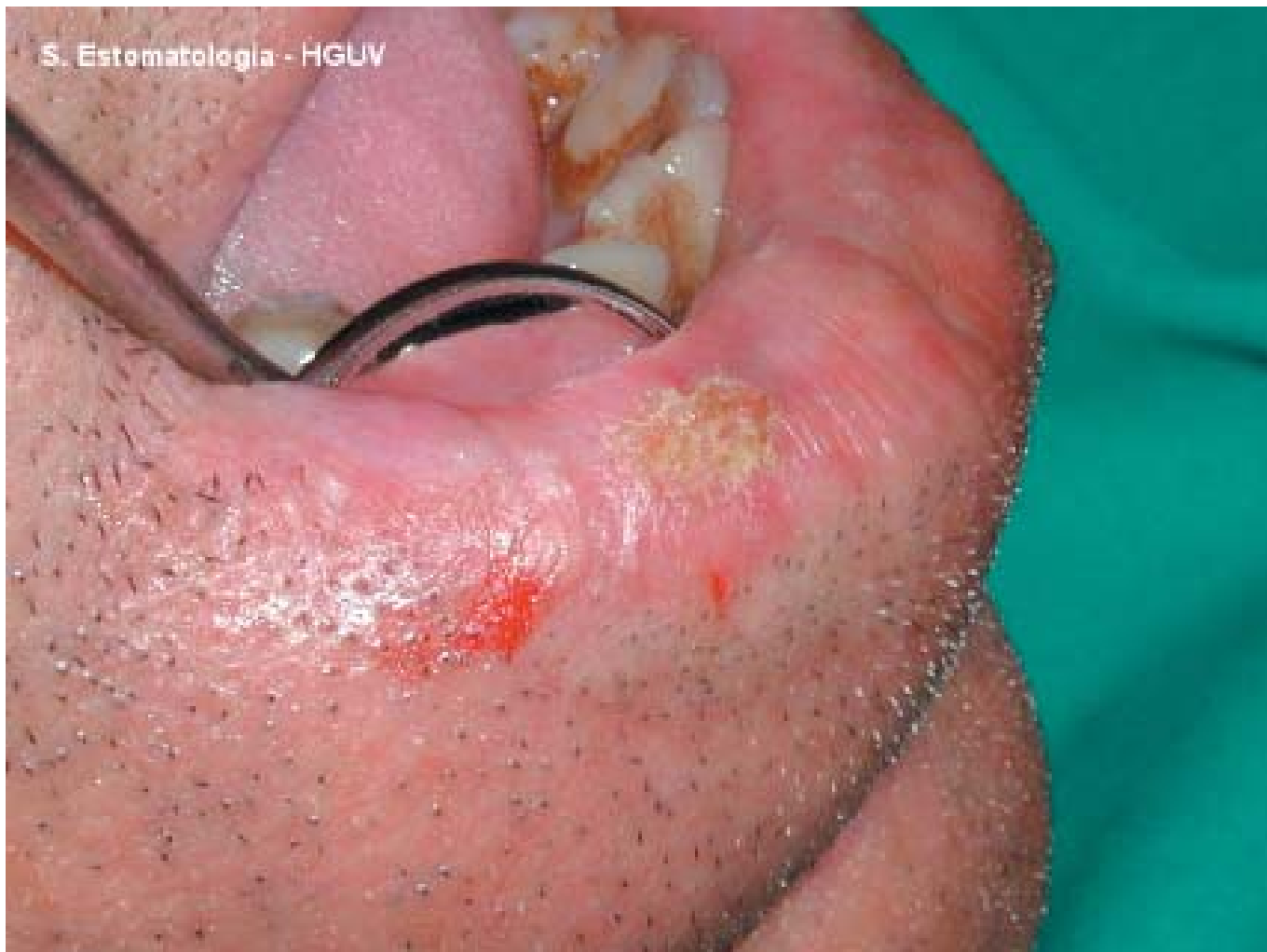Diagnóstico: Angioma



CASO Nº 5

Varón, 60 años. Exfumador de puros desde hace 4 años. No alergias conocidas. HTA. EPOC. Angina de pecho inestable. Insuficiencia mitral y tricúspide ligeras. Obesidad. Apnea del sueño. Medicaciones: Adiro®, Parapres®, Sedotime®, Lexatin®. Presenta lesión en labio inferior de 5 meses de evolución. Refiere escozor en la zona.

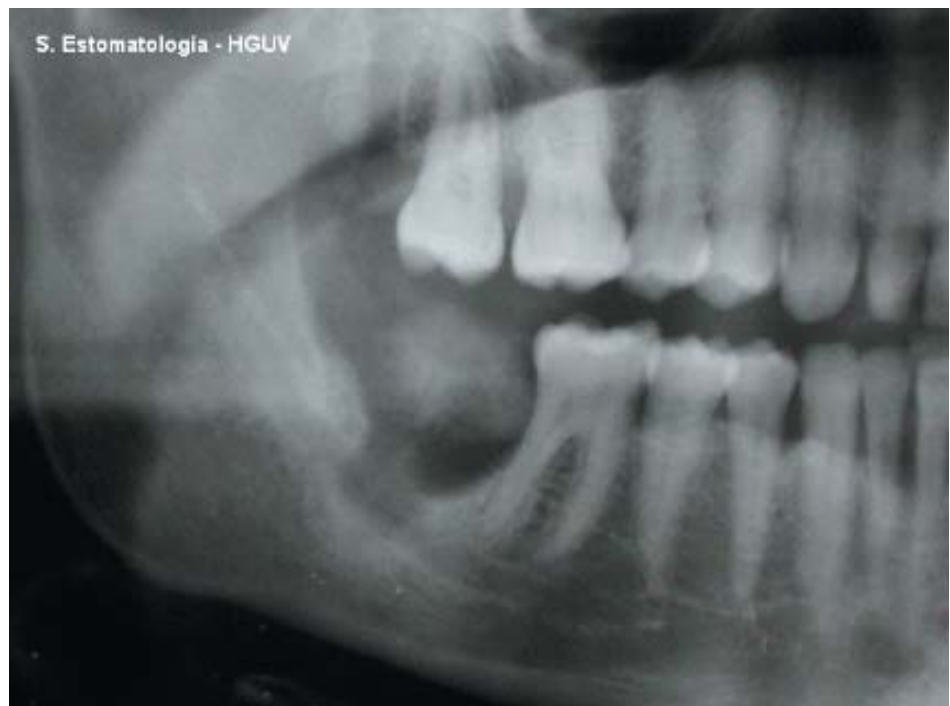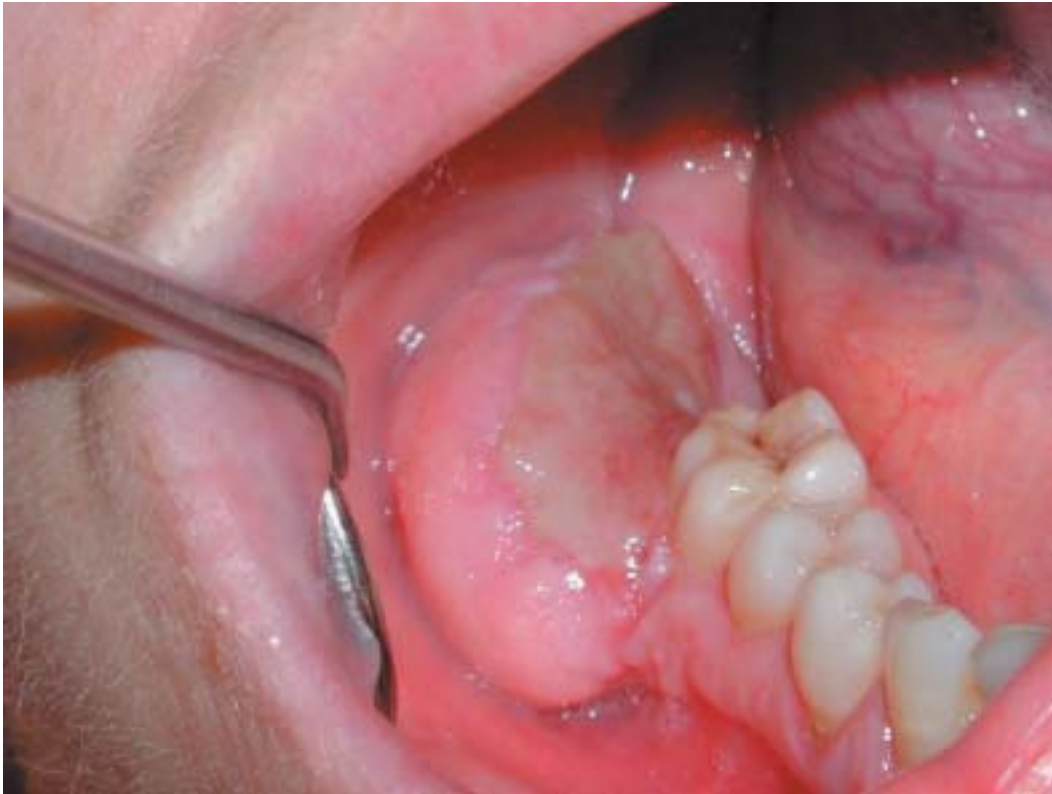Diagnóstico: Queratoacantoma



CASO Nº 6

Mujer. 48 años. No fumadora. No alergias conocidas. Diabetes. Dianben® 850mg., Novonorm®, Zarator® 10mg., Almax®, Tromalyt®. La paciente refiere desde hace 6 meses, movilidad en la zona de 46, así como una tumoración en la región zona del 47 y 48. No presenta sintomatología.

Diagnóstico: Fibroma osificante

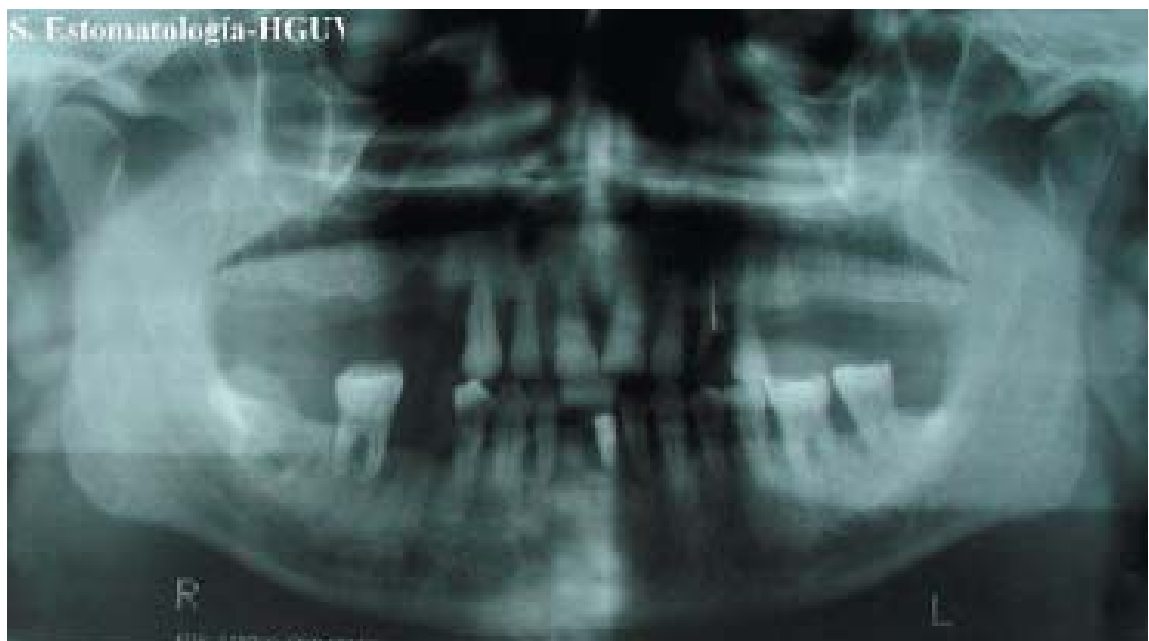
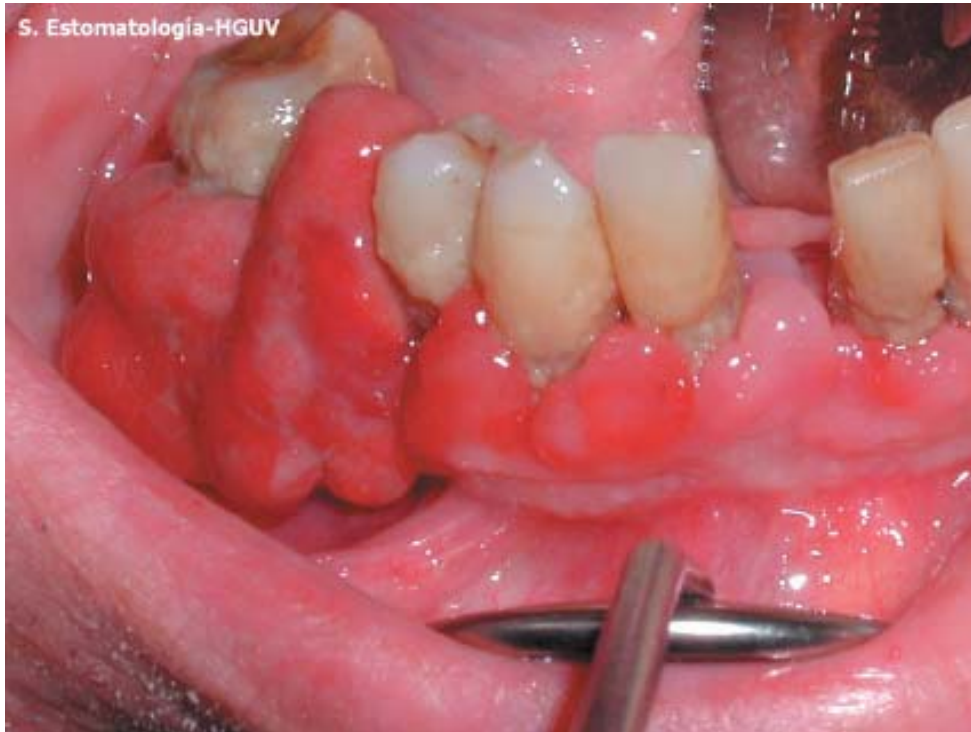
CASO Nº 7

Varón de 68 años, no hábitos tóxicos, con antecedentes de HTA y diabetes tipo II, que acude a consulta por presentar lesiones en encía inferior derecha, asintomáticas, de aproximadamente 6 meses de evolución.

A la exploración intraoral se observó una tumoración en encía vestibular del 46, de 2 x 1 cm de diámetro, con aspecto irregular y eritematoso y firme a la palpación. También presentaba otras tumoraciones de menor tamaño y aspecto similar en encía vestibular del 43 y del 42 y gingivitis a nivel de la encía de la arcada superior.

Diagnóstico: Granuloma piógeno



CASO Nº 8

Varón de 59 años que acude a consulta por presentar desde hace unos seis meses una lesión en mucosa yugal derecha, asintomática. A la exploración intraoral se aprecia una ligera tumoración, blanda a la palpación, desplazable en profundidad, de un tamaño aproximado de 2 x 1 cm.

Diagnóstico: Lipoma

